



La macellazione dei suini a domicilio per autoconsumo - Analisi e valorizzazione dei controlli veterinari e contributo epidemiologico

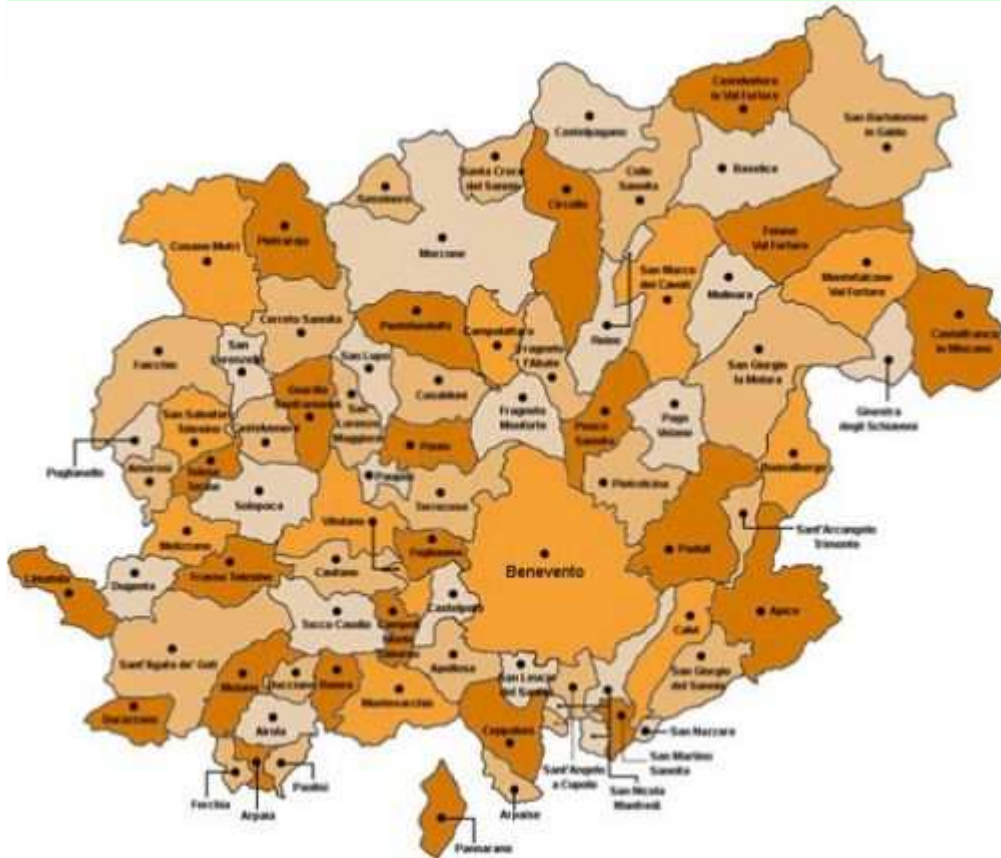Presentazione dei risultati della campagna di macellazione dei suini a domicilio per autoconsumo anno 2015/2016

28 Giugno 2016

Dott. ANGELO COLETTA

Vice Presidente Ordine Medici Veterinari Provincia di Benevento

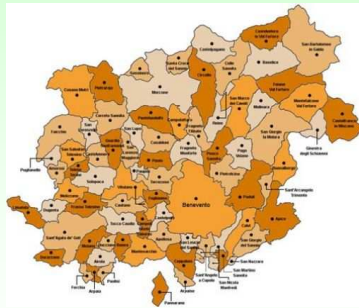Il Territorio



78 Comuni

25 Veterinari


Punti di Forza e Punti di Debolezza



Territorio Vasto



Conoscenza del Territorio



Stima delle Macellazioni



Riparto in funzione della dinamicità personale



Diffidenza Sindacale



Principi di collaborazione

Passaggio fondamentale




Principi di
collaborazione



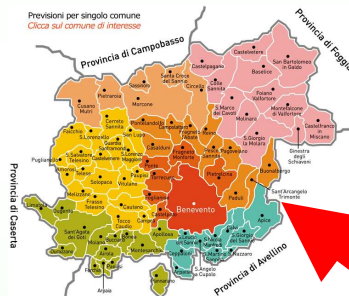
Collaborazione Sistemica

Collaborazione Sistemica

Coordinamento
e supervisione
D. Carlucci



C. Iavecchia
A. Coletta



Telese T. = A. Di CHIARA
Morcone = S. D'Allocco
BN 2 = T. Calabrese
BN 1 = D. Carlucci



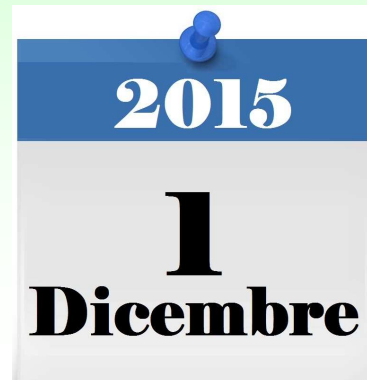Lavoro di campo



I NUMERI



Periodo di riferimento:



Suini Macellati ed ispezionati:

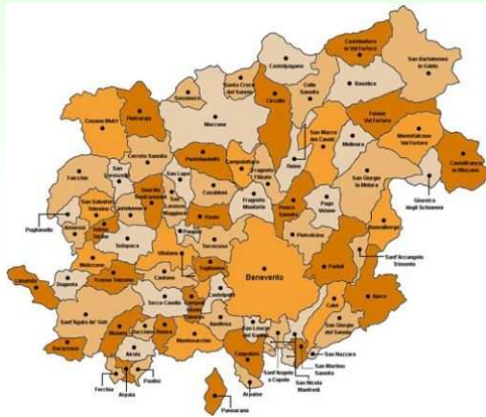

~ 9.000

I NUMERI



Carico Territoriale (79):



MEDIA 3,16

MIN

1

D'Agostino Nicola

Puglia Giovanni

D'Orsi Ivano

Zamparella Anna

Leone Mauro

MAX

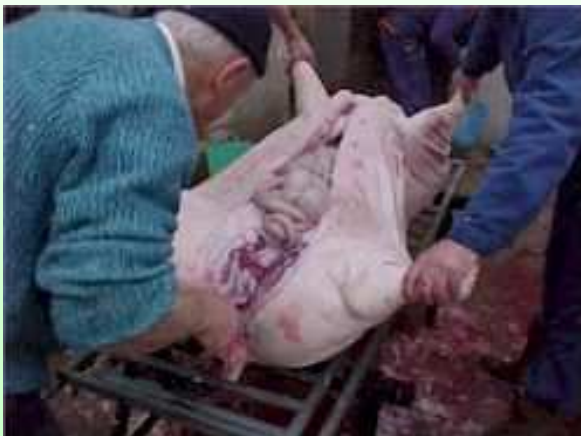6

Agresti Giuliana

Molinaro Nazzaro

Zullo Tullio

Carico Lavoro:



MEDIA 343

MIN

51

D'Orsi Ivano

MAX

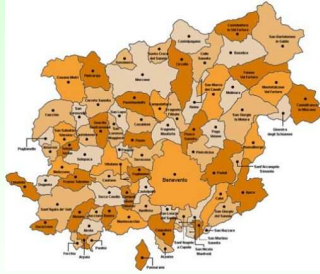
788

Zullo Tullio

I NUMERI



Macellazioni per Comune:



MEDIA 110

MIN 0

ARPAISE



FORCHIA



SAN LUPO



2

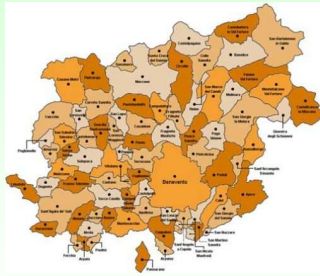SASSINORO



I NUMERI



Macellazioni per Comune:



MEDIA **110**

MAX **546**

BENEVENTO

546



SAN GIORGIO LA M. 514



APICE

365



SANT'AGATA DEI GOTI 343




PADULI

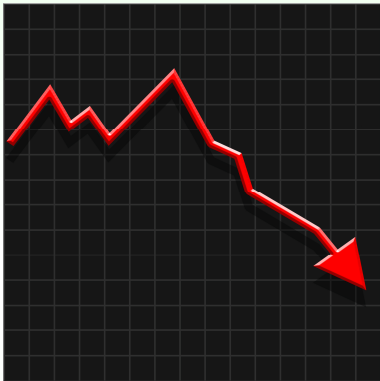
322



I NUMERI



Carico al giorno (90_{gg}):  **MEDIA 10**



Giorni peggiori:

01/12/2015
25/12/2015
04/12/2015
03/12/2015
02/12/2015

0
2
3
5
6



Giorni migliori:




02/01/2016
09/01/2016
03/01/2016
27/12/2015
10/01/2016

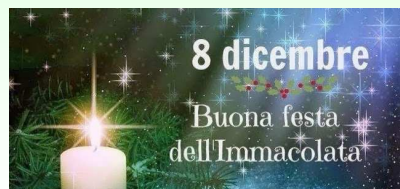482 **Sabato**
425 **Sabato**
394 **Domenica**
340 **Domenica**
306 **Domenica**

I NUMERI



Carico al giorno (90_{gg}):  **MEDIA 10**

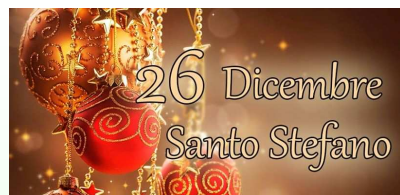Giorni Festivi:



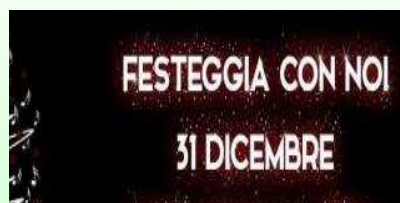→ 51



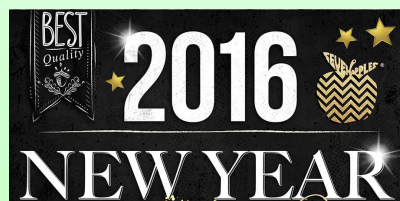→ 2



→ 272



→ 35



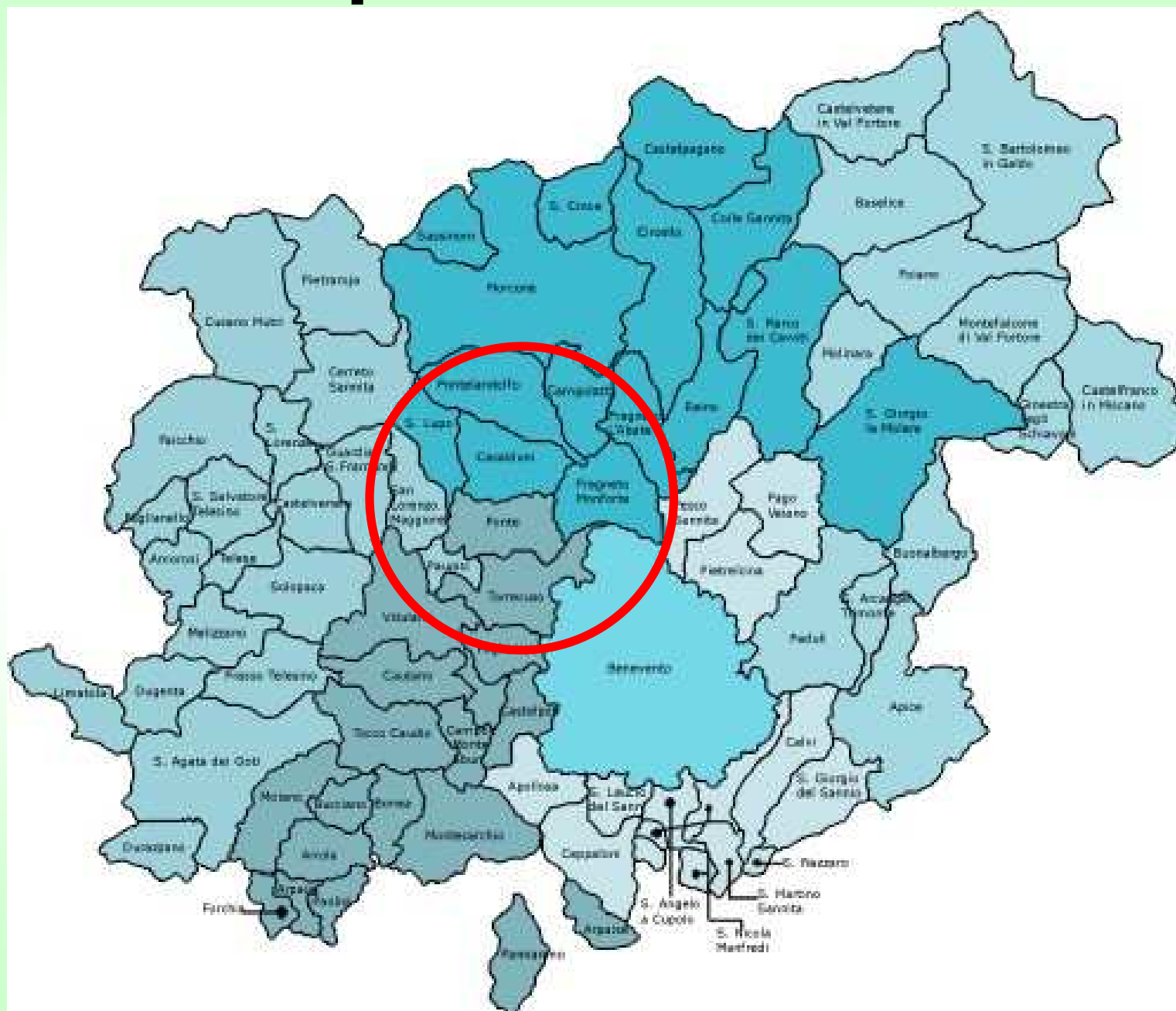→ 24

6/12/2015	24
13/12/2015	81
20/12/2015	83
27/12/2015	340
3/1/2016	394
10/01/2016	306
17/01/2016	119
24/01/2016	159
31/01/2016	126
7/02/2016	61
14/02/2016	22
21/02/2016	40
28/02/2016	45

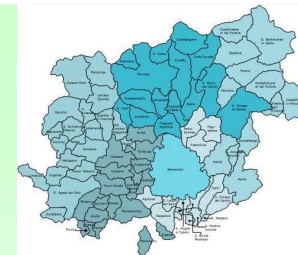20%

1.800

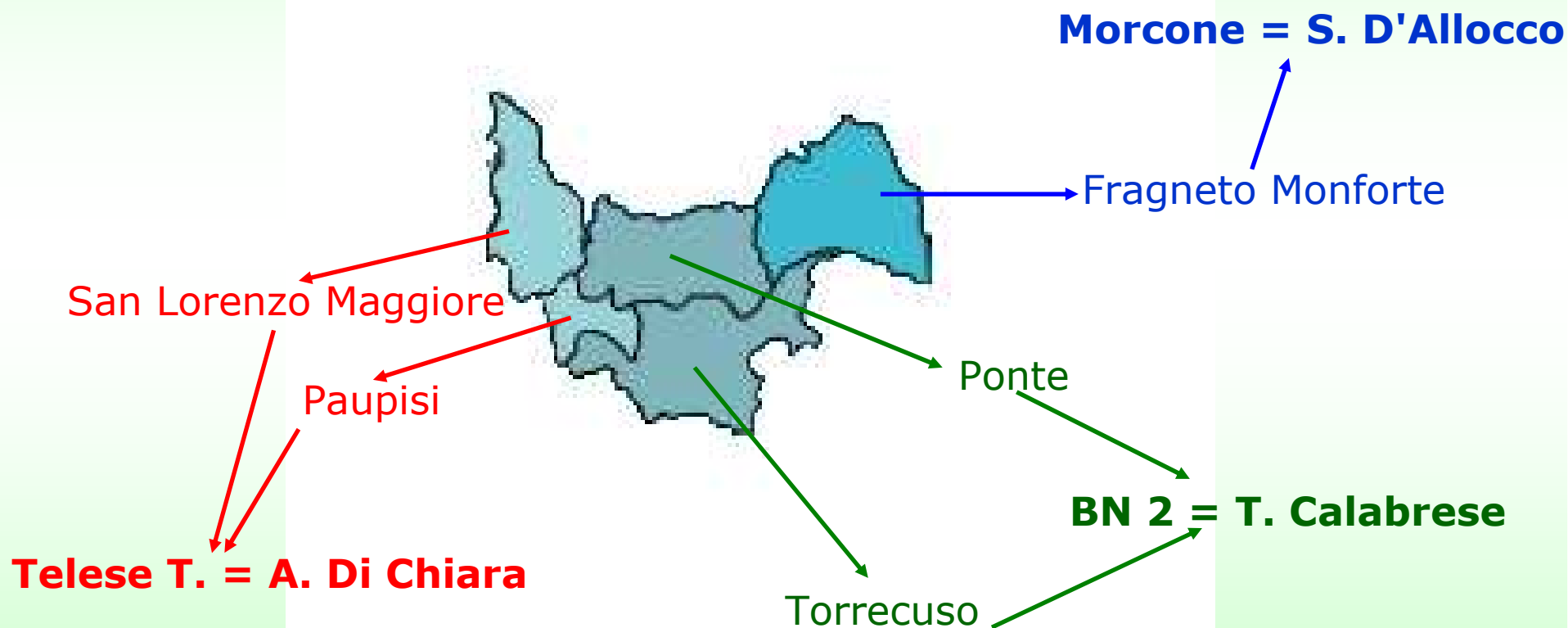
L'Esperienza Coletta:



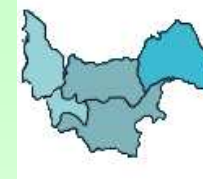L'Esperienza Coletta:



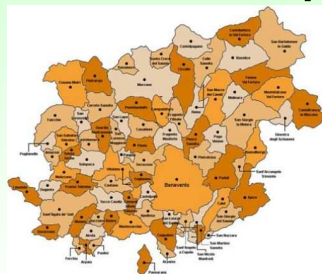
5 Comuni su 3 Distretti



L'Esperienza Coletta:



Macellazioni per Comune:



MEDIA 97 vs 110

FRAGNETO MONFORTE

161



TORRECUSO

147



PAUPISI

71



PONTE

60

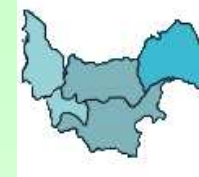


SAN LORENZO MAGGIORE

46



L'Esperienza Coletta:



COLLABORAZIONE

COMUNE

DISTRETTO

FRAGNETO MONFORTE

161




TORRECUSO

147



PAUPISI

71



PONTE

60

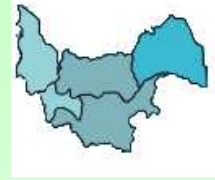

SAN LORENZO MAGGIORE

46



L'Esperienza Coletta:



FLUSSO SEGNALAZIONI

Ispezione



Attesa risultato prelievo Trichinella spp

Blocco organi interessati

Comunicazione Responsabile Distretto

Suini Ispezionati

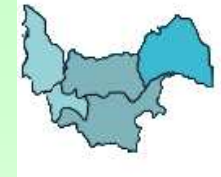485

Segnalazioni

135

L

ta:



Ispezione



Comunicazione n. [redacted]

Al Responsabile U.O. di BN2
dott. ANTONIO CARLUCCI
SEDE

e, p.c. Al Responsabile del Servizio Area B
dott.ssa Danila Carlucci
SEDE

Oggetto: Macellazione suini a domicilio 2015/2016 - Riscontro lesioni anatomo-patologiche

Facendo seguito alla telefonata intercorsa, il sottoscritto Angelo Colonna, Medico Veterinario incaricato dalla ASL BN a svolgere gli adempimenti inerenti la macellazione dei suini a domicilio (art. 13 del R.D. n. 3298/1928) per l'anno 2015/2016, in un suino che presso l'azienda identificata con [redacted] alla via/c/da [redacted] del comune di [redacted] di proprietà di [redacted] nel corso dell'ispezione [redacted] ha evidenziato lesioni anatomo-patologiche ascrivibili a [redacted] che comportano attività di sequestro e distruzione degli organi di [redacted]

Trichinella spp

- Lingua
- Amigdale
- Trachea
- Milza
- Cuore
- Polmone SX
- Fegato → PORTIONI DISTALI DI LOBO EPATICO
- Pancreas
- Reni
- Linfonodi _____
- Altro _____
- Intera carcassa e tutti gli organi

abile Distretto

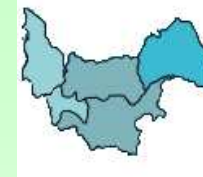La custodia dell'/degli organo/i interessato/i suddetto/i è affidata al Sig. [redacted] per le Vs successive valutazioni di competenza.

Luogo e data [redacted]

Il proprietario
[redacted]

Il Medico Veterinario
[redacted]

L'Esperienza Coletta:



Incidenza Segnalazioni:

FRAGNETO MONFORTE 161



54 = 34%



TORRECUSO 147



28 = 19%



PAUPISI 71



14 = 20%



PONTE 60



28 = 47%



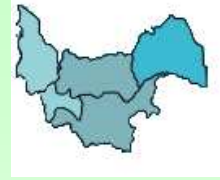SAN LORENZO MAGGIORE 46



11 = 24%



L'Esperienza Coletta:

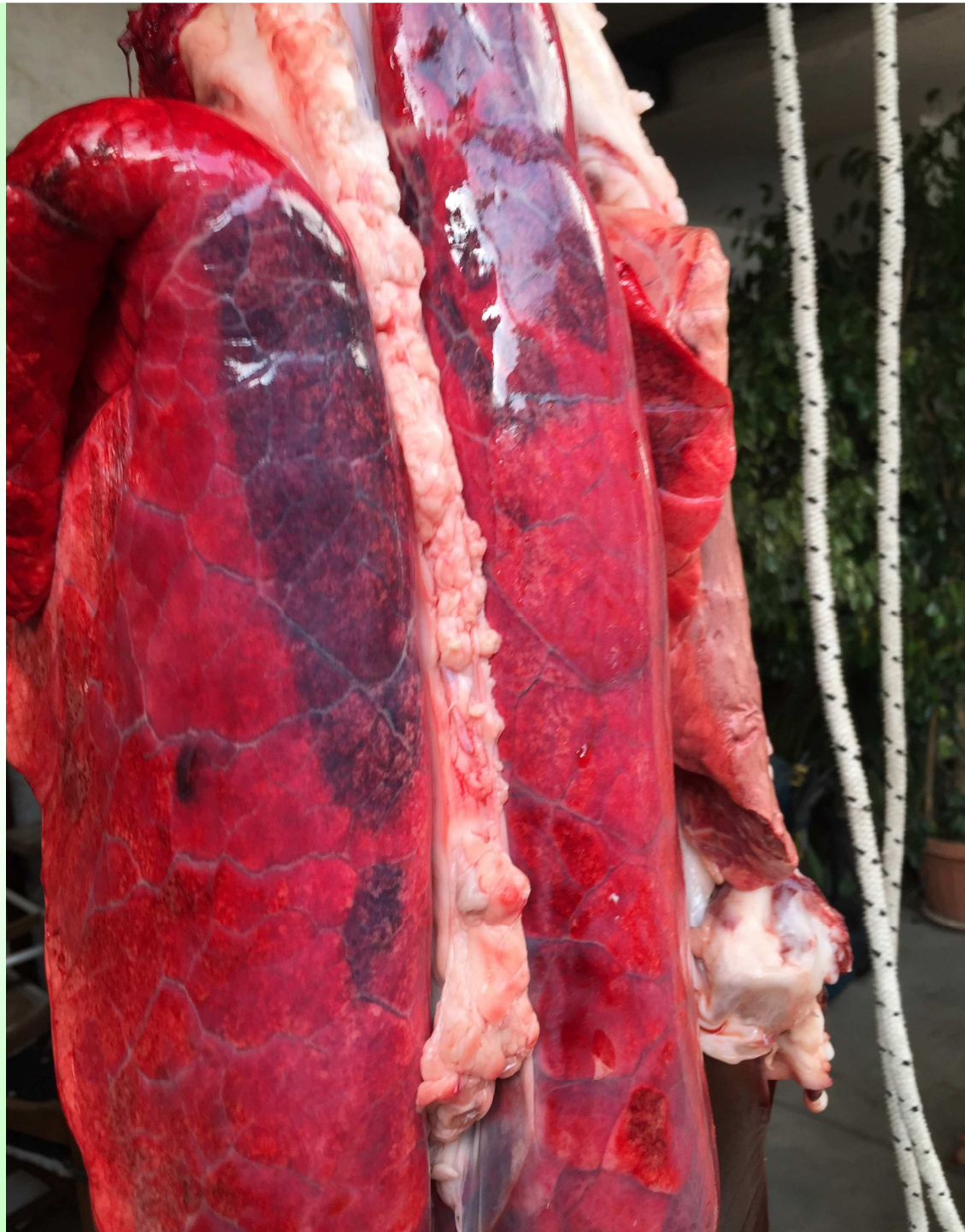

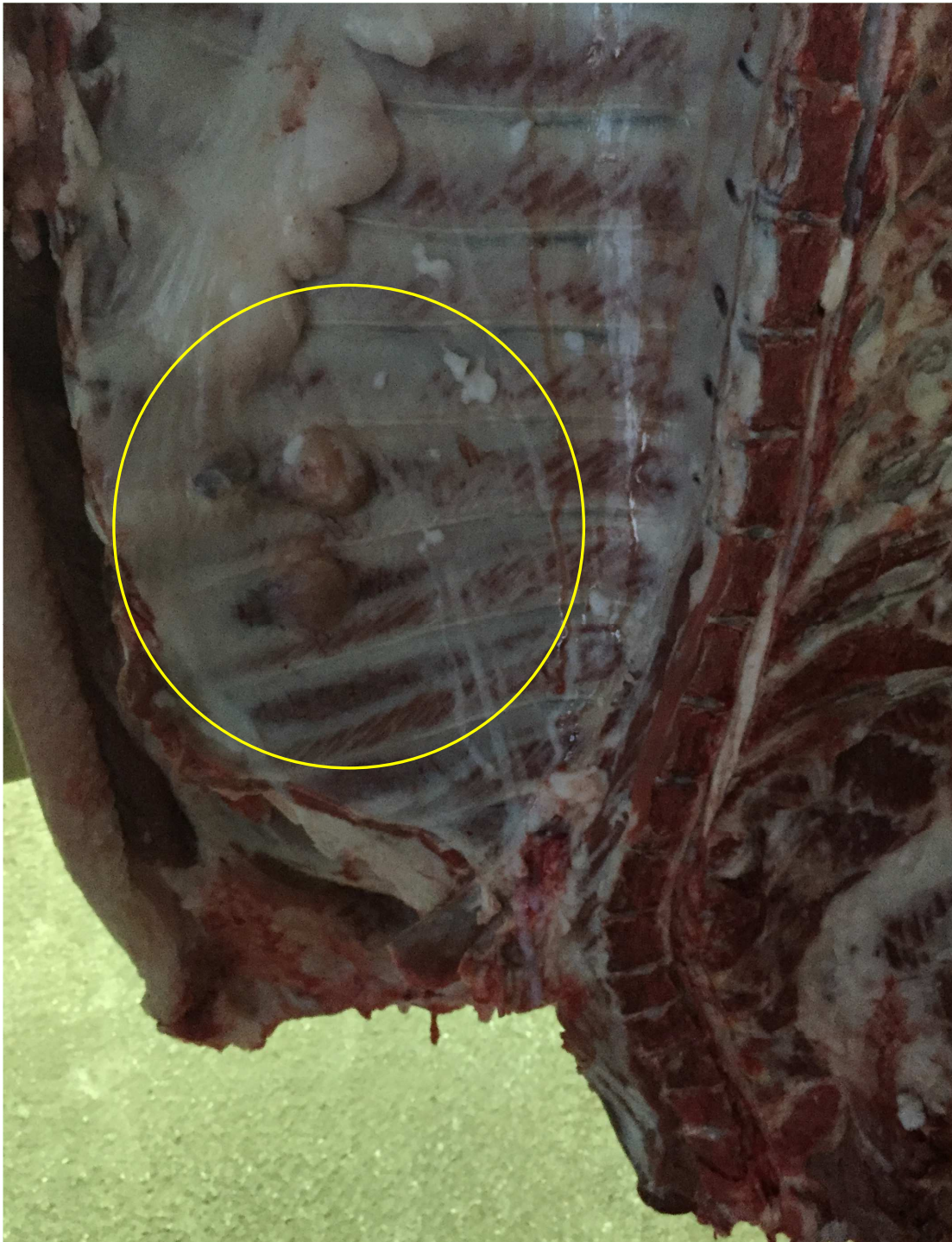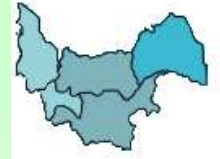Tipologia Segnalazioni:

Poco rilevanti

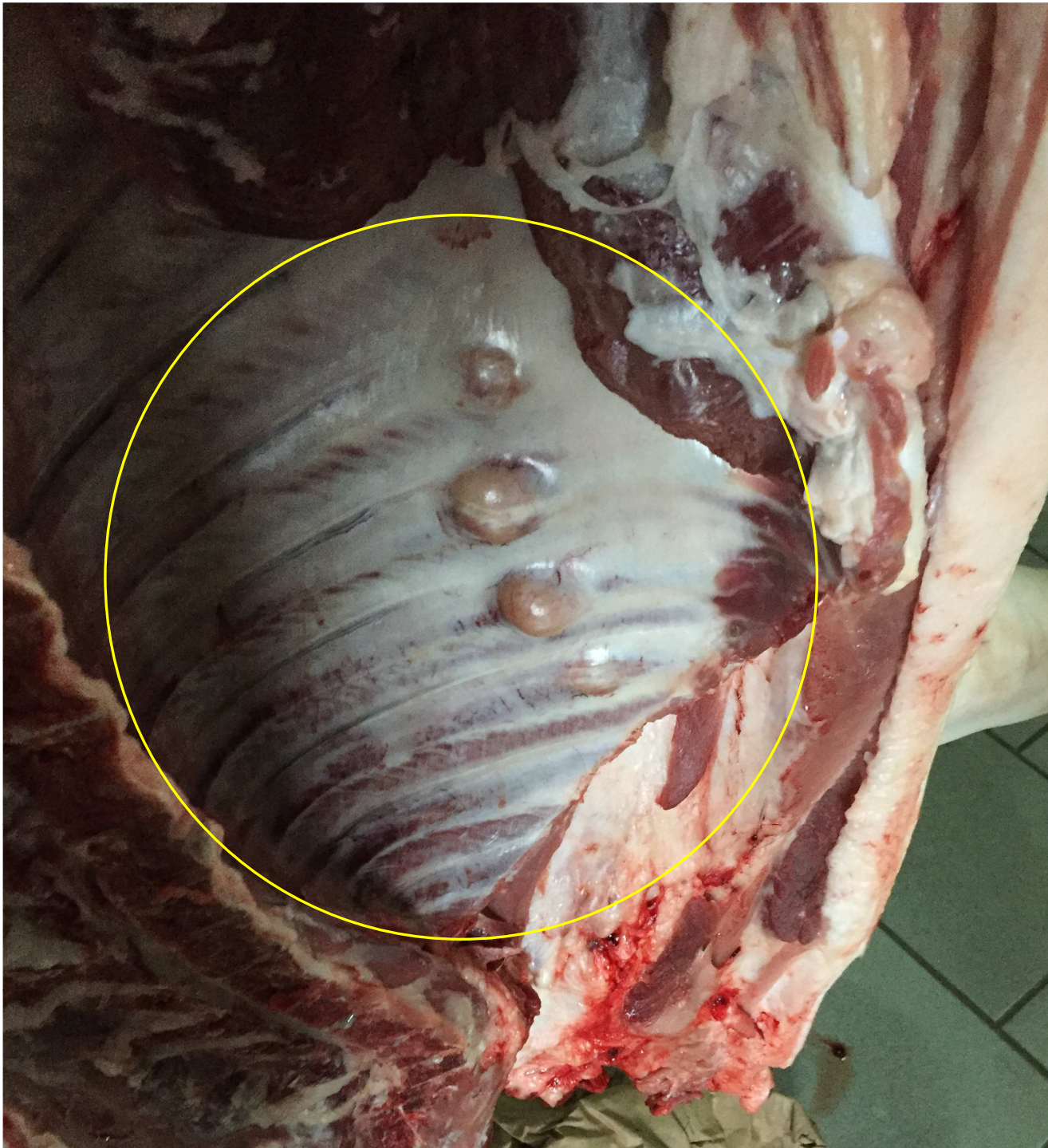

Polmoni pieni
di sangue
ab ingestis



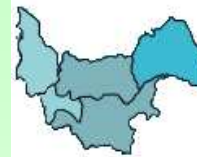

Ossificazione
di frattura
della 4° e 5°
coste
sternali di
SX



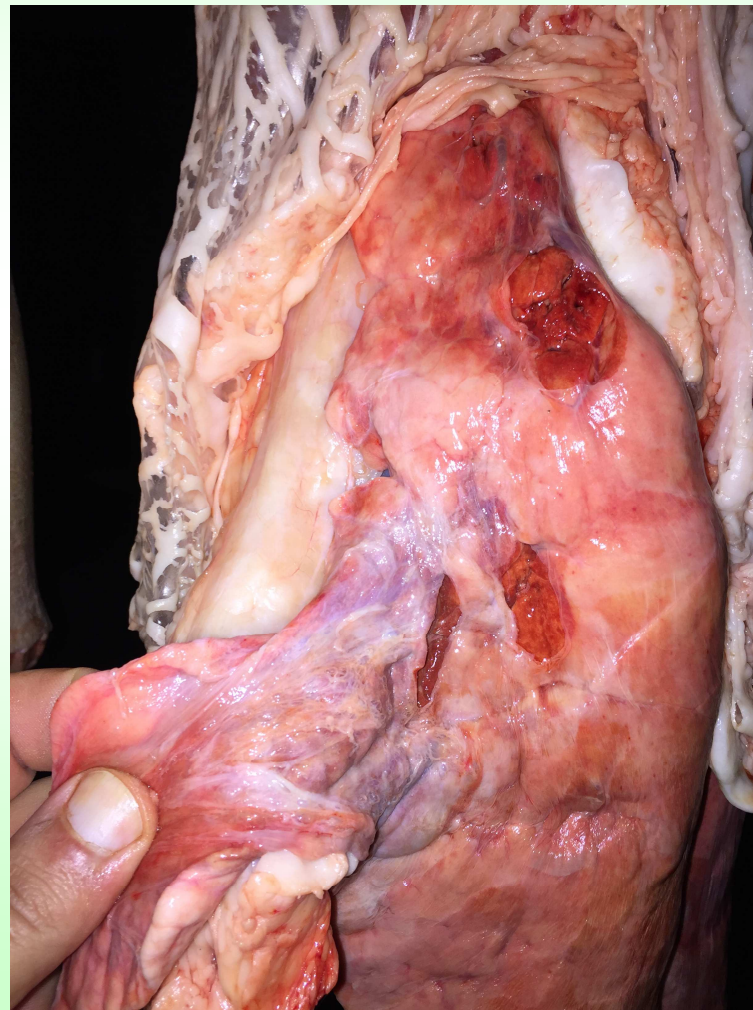
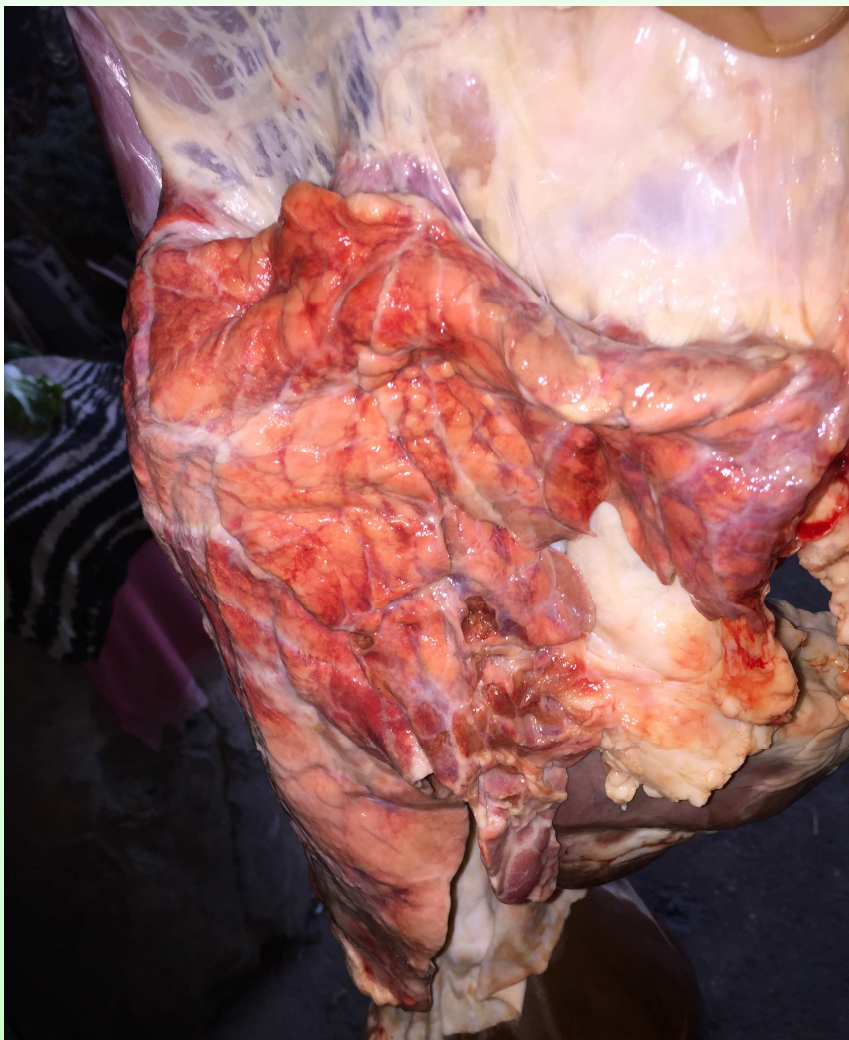
Ossificazione
di frattura
della 3^o, 4^o
5^o e 6^o coste
sternali di
DX

L'Esperienza Coletta:



Tipologia Segnalazioni:

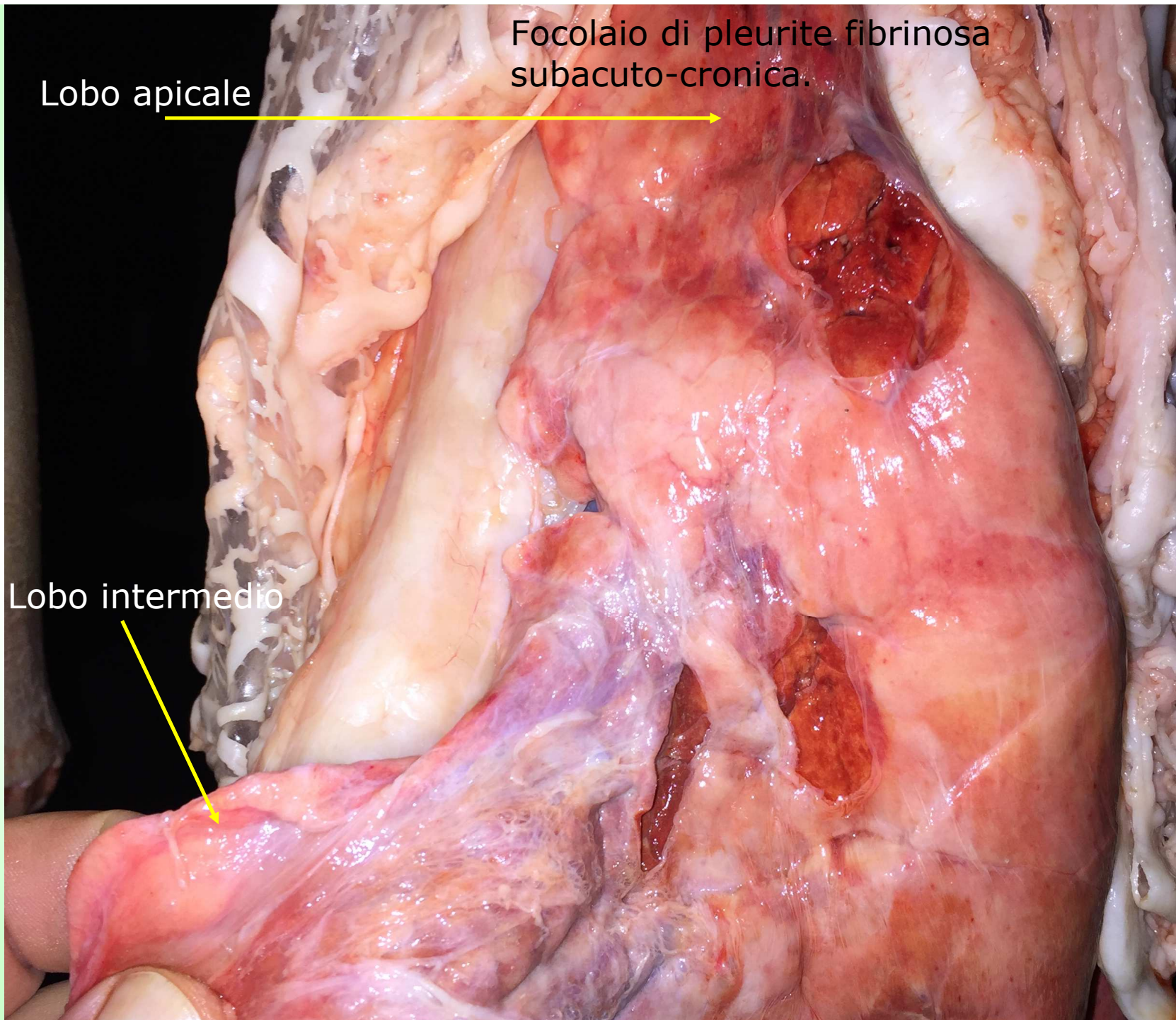
Lesioni patologiche circoscritte

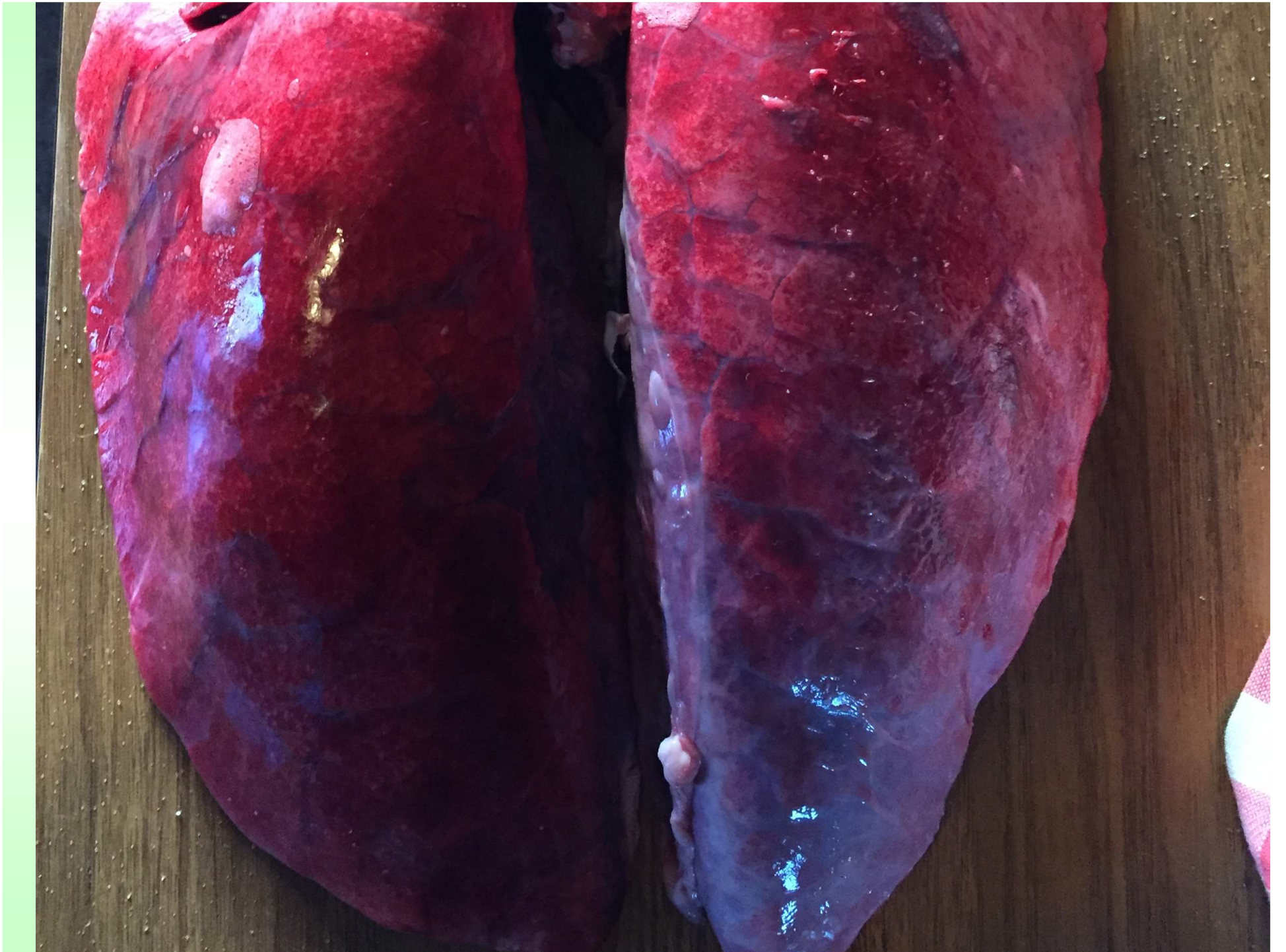

Lobo apicale

Focolaio di pleurite fibrinosa subacuto-cronica.

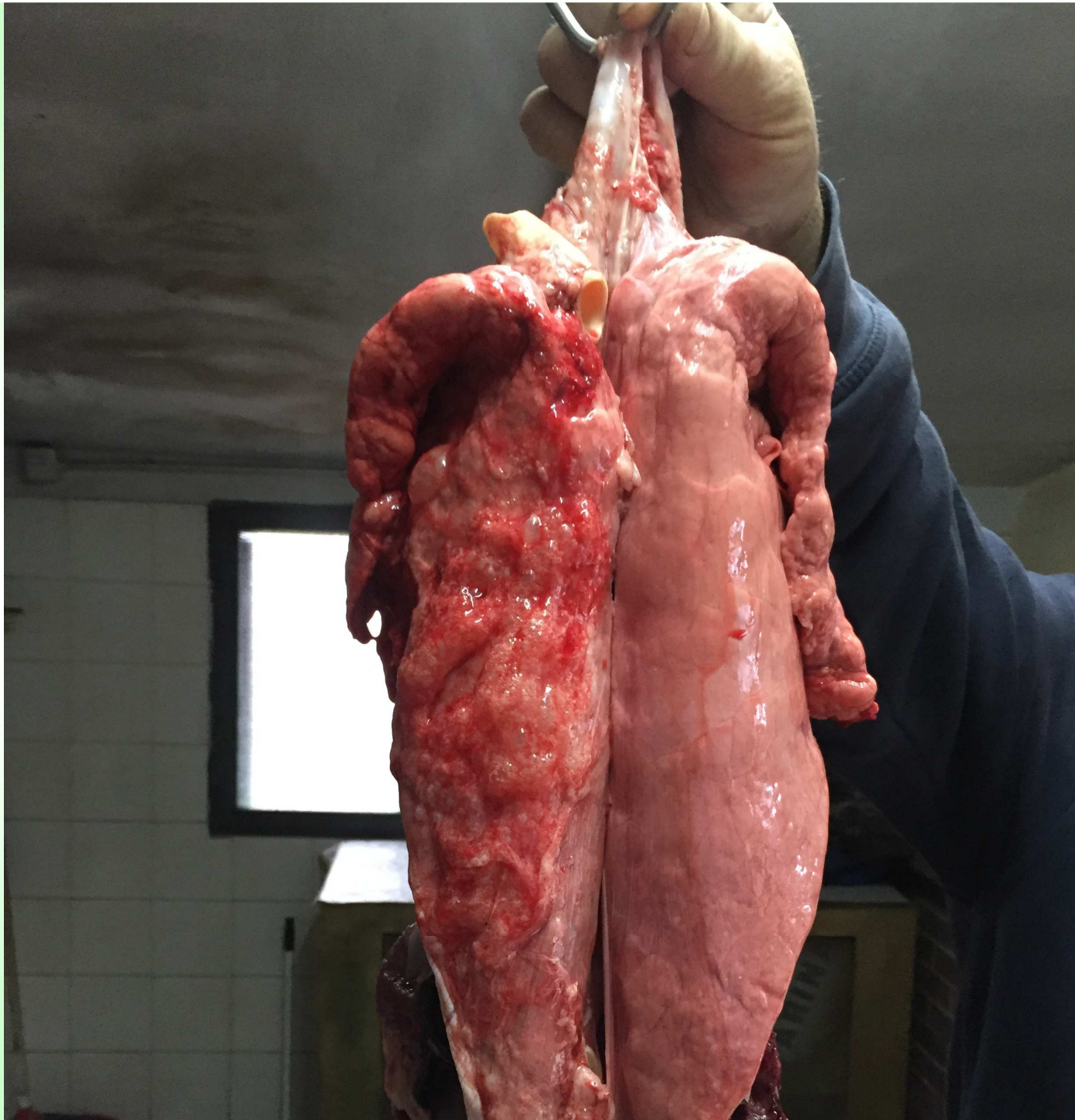Lobo intermedio

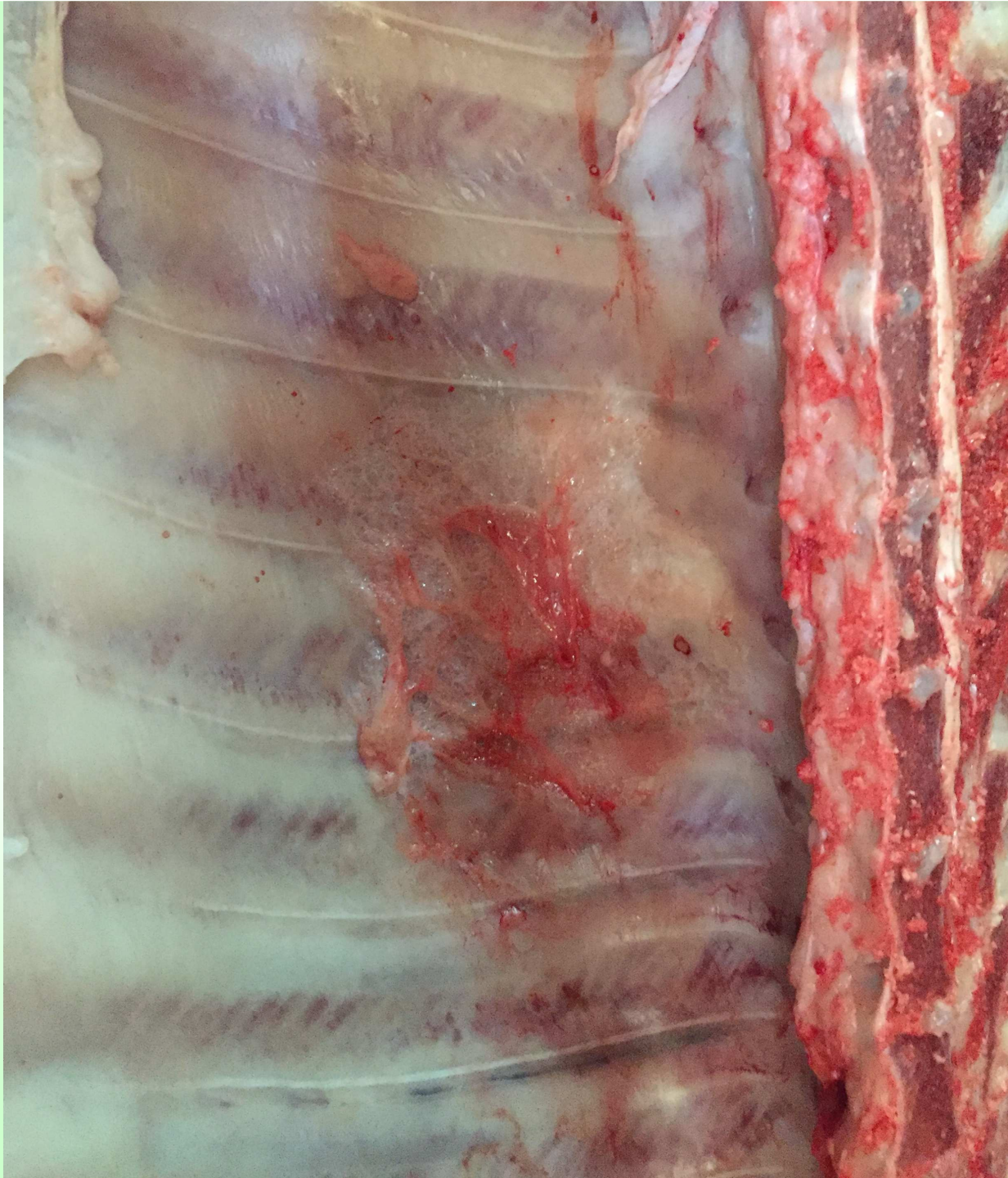

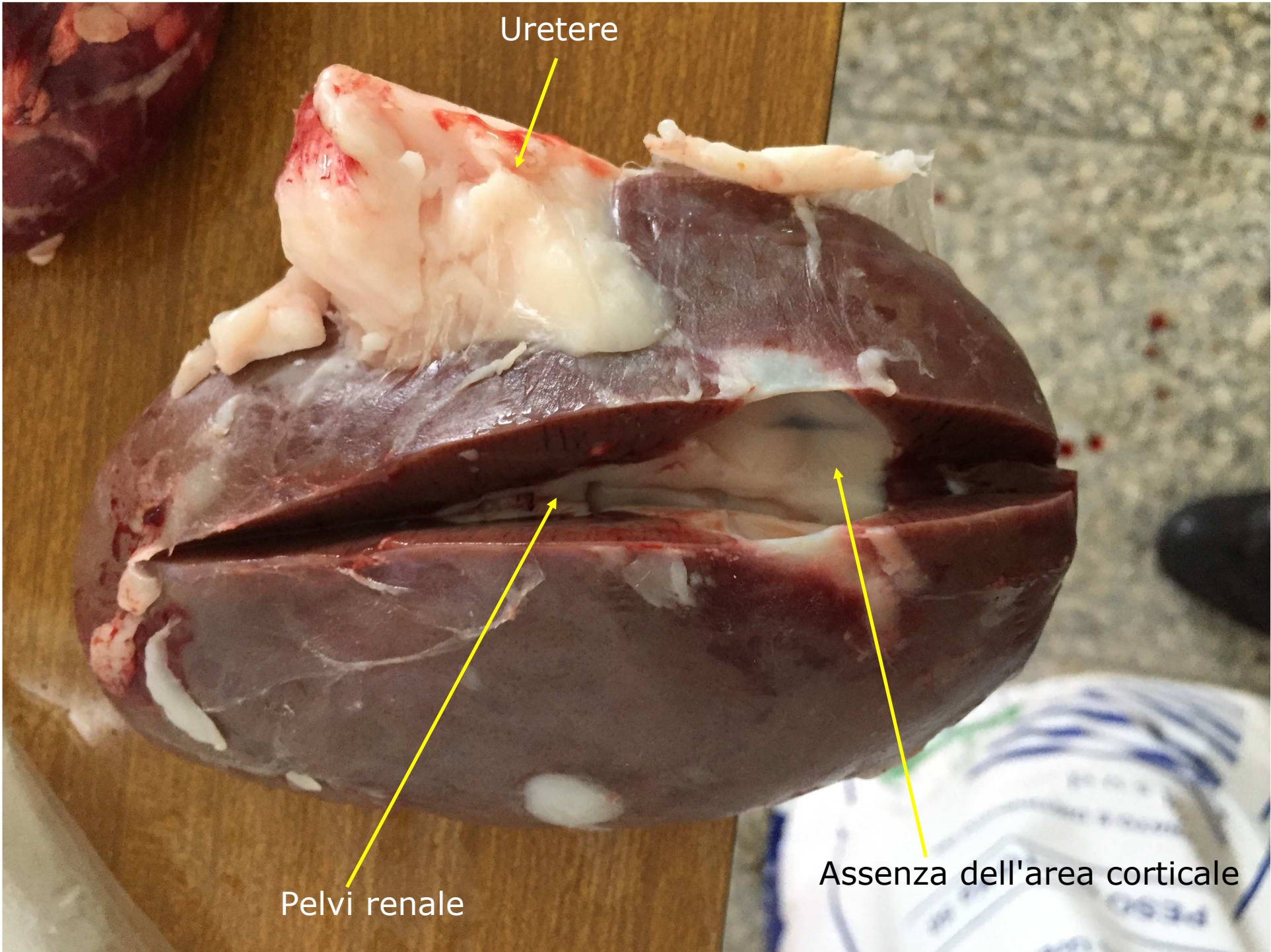










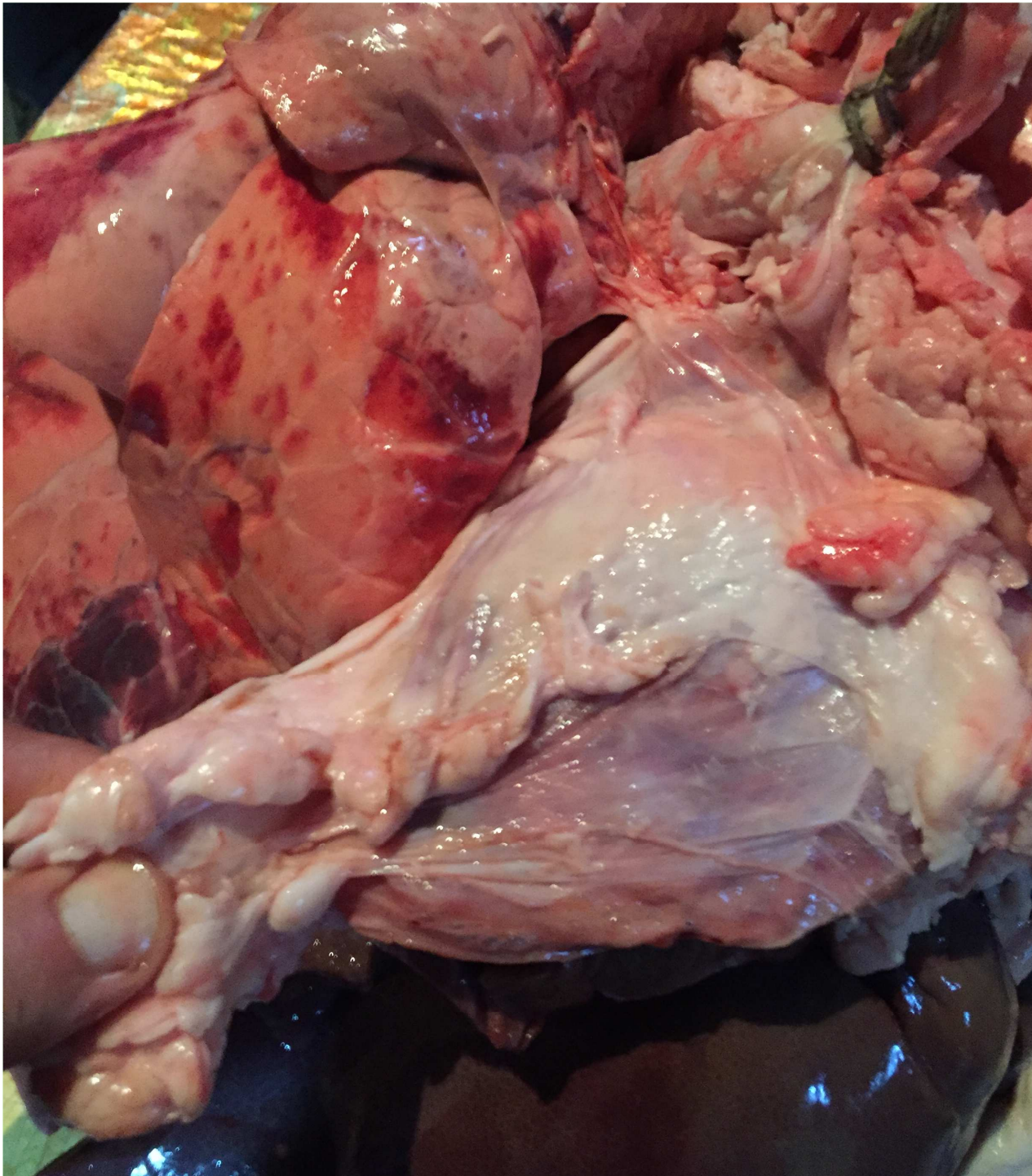

Uretere

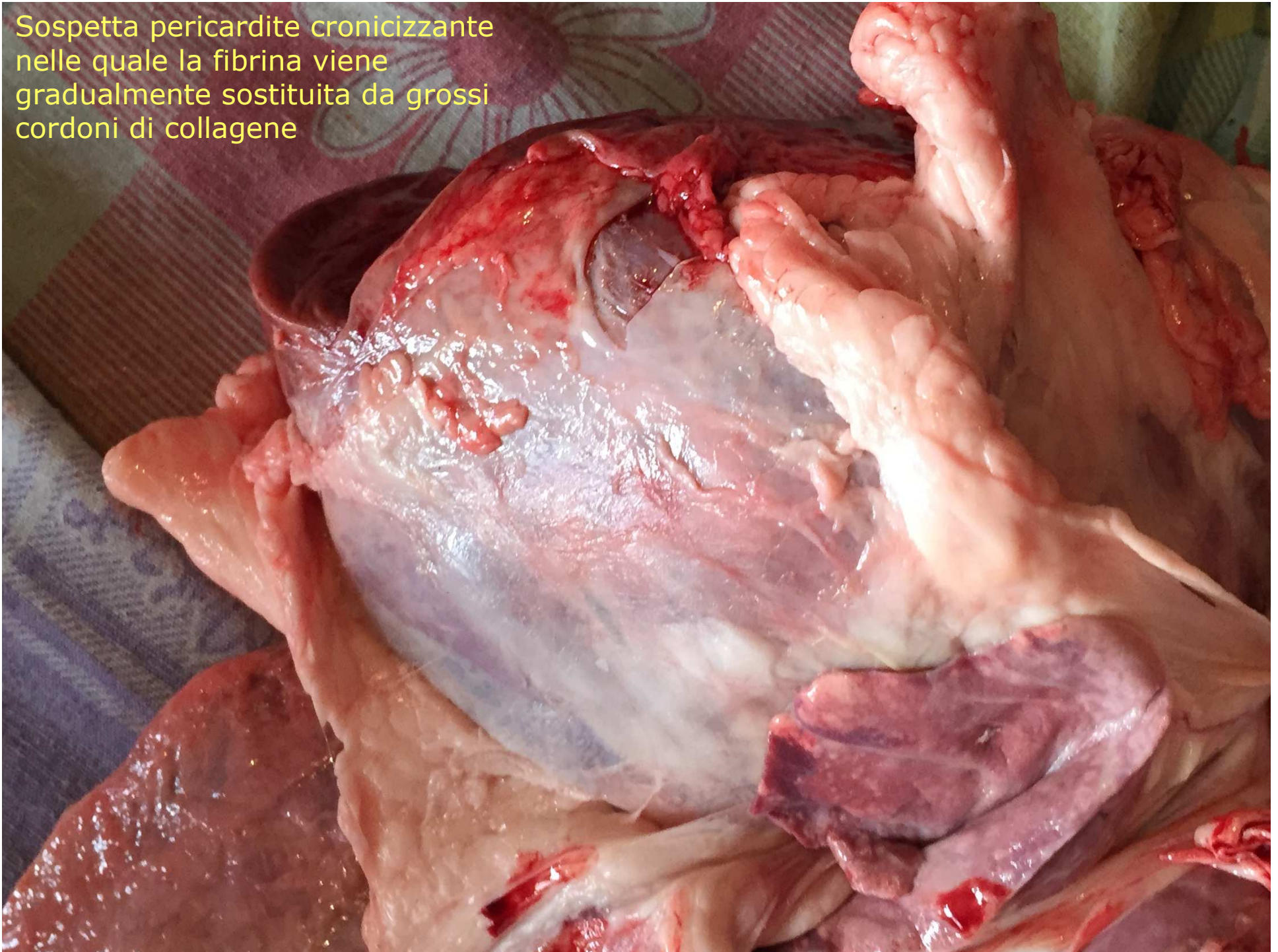
Pelvi renale

Assenza dell'area corticale

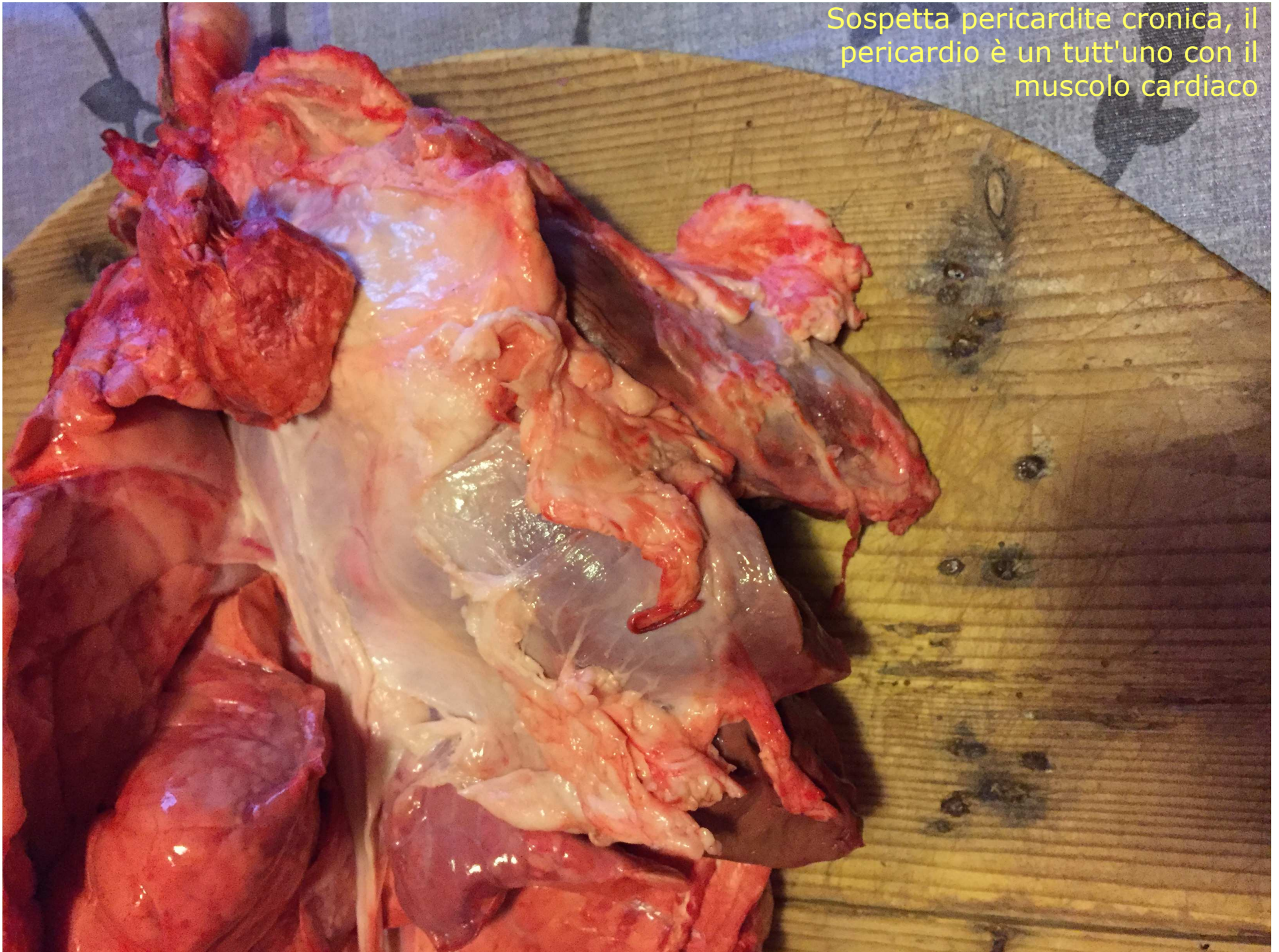

Sospetta pericardite
fibrinosa
caratterizzate da un
opacamento della
sierosa, in seguito si
ha deposito di fibrina
fra i 2 foglietti in
forma di fiocchi o
filamenti bianco-
giallastri.

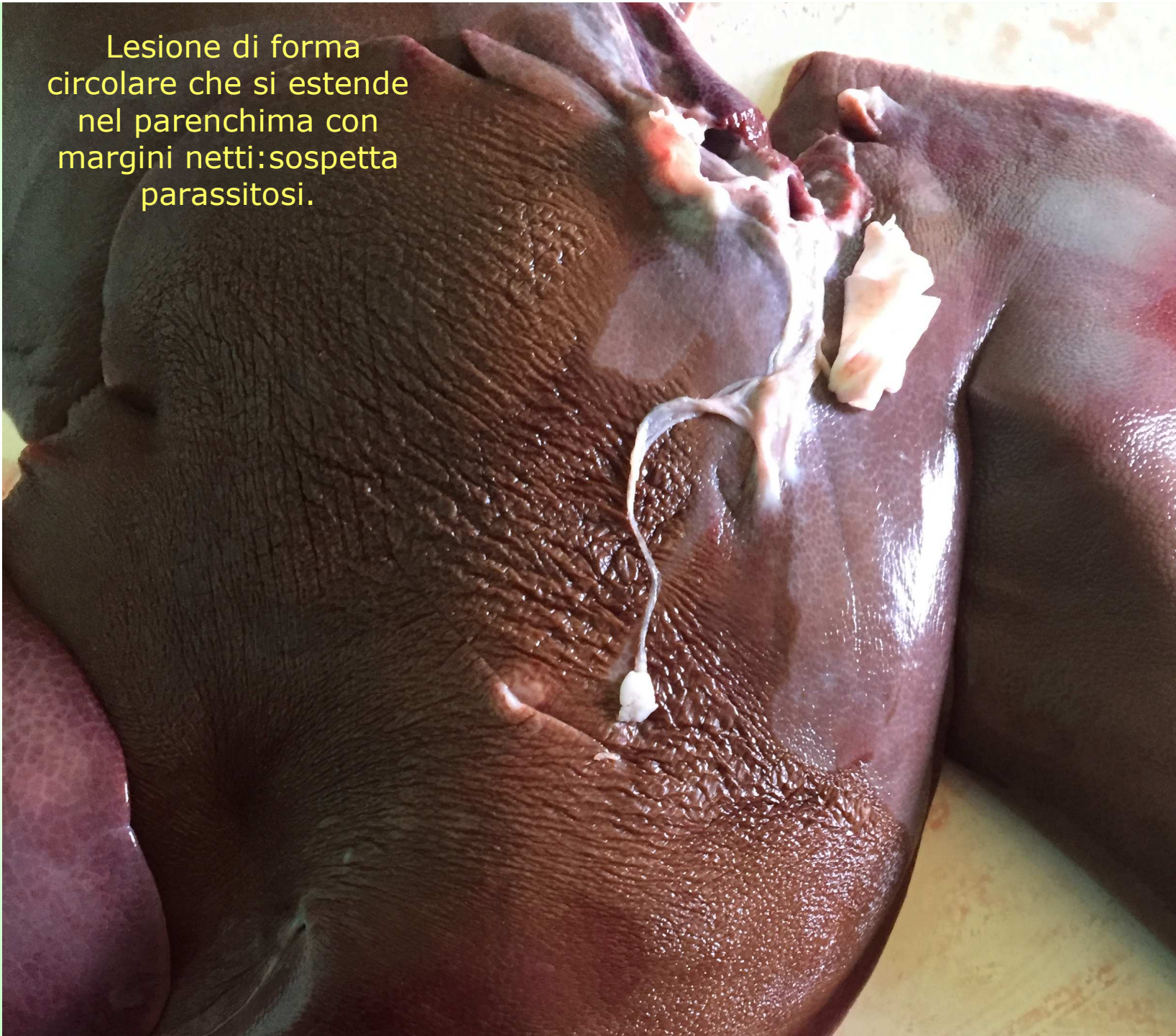Sospetta pericardite cronicizzante
nelle quale la fibrina viene
gradualmente sostituita da grossi
cordoni di collagene

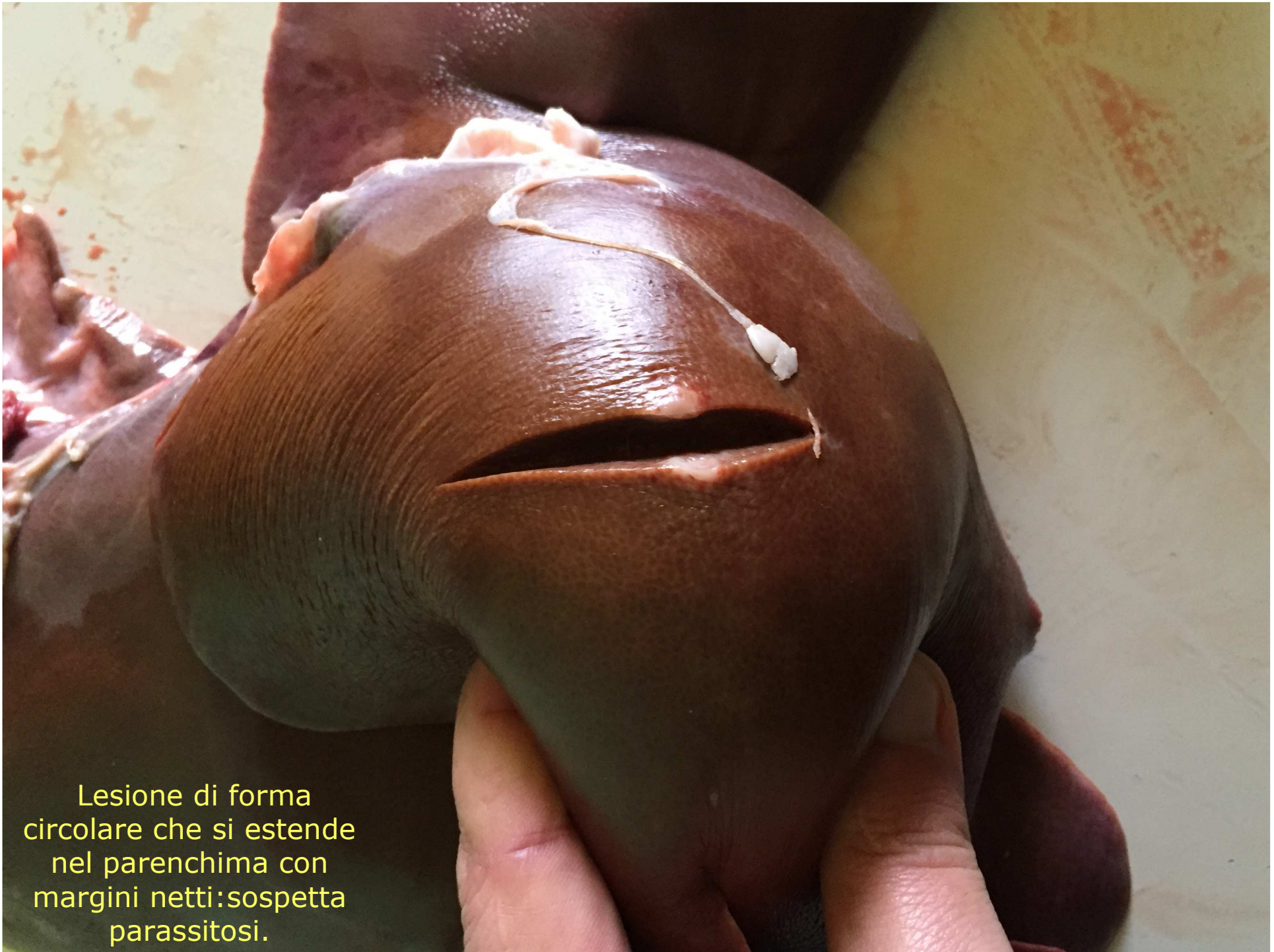

Sospetta pericardite cronica, il pericardio è un tutt'uno con il muscolo cardiaco


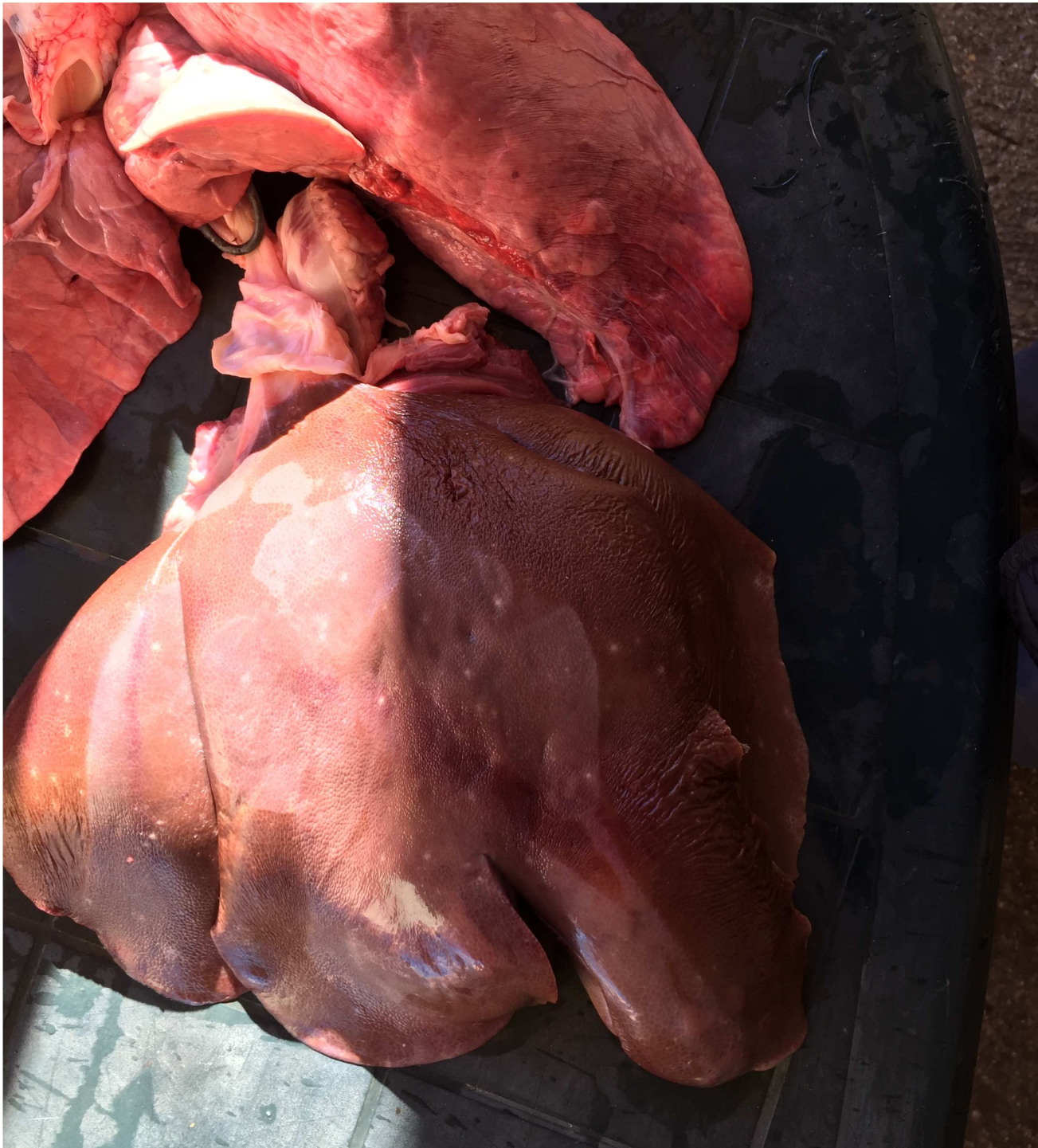
Lesione di forma circolare che si estende nel parenchima con margini netti: sospetta parassitosi.

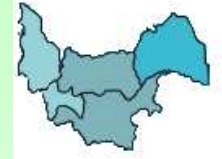
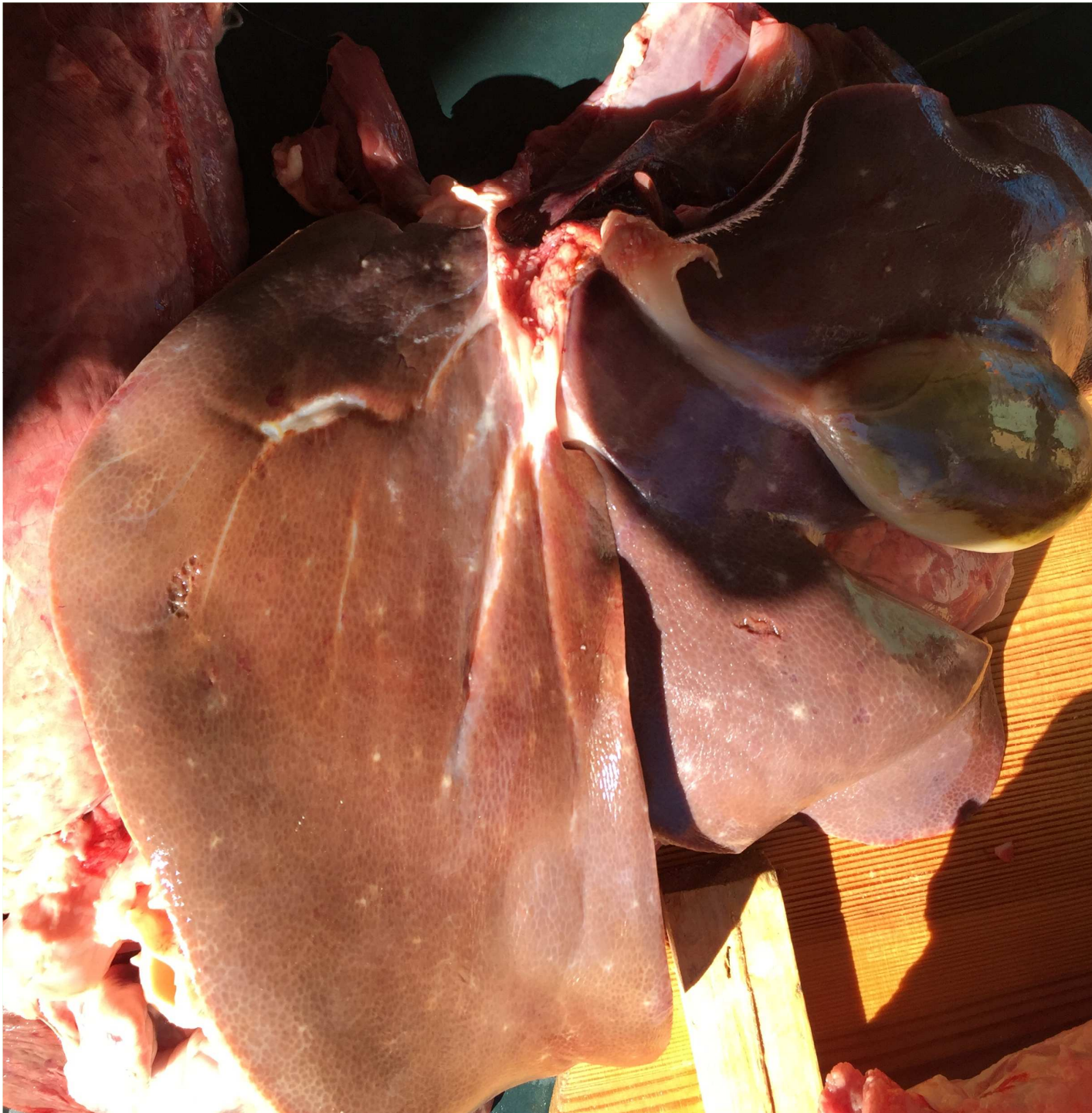


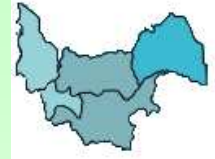Lesione di forma circolare che si estende nel parenchima con margini netti: sospetta parassitosi.



Sospetta epatite
cronica interstiziale
parassitaria o "fegato a
macchie bianche". Si
notino le piccole aree a
bordi diffusi distribuite
in tutta la superficie
epatica. Ascaridiosi.



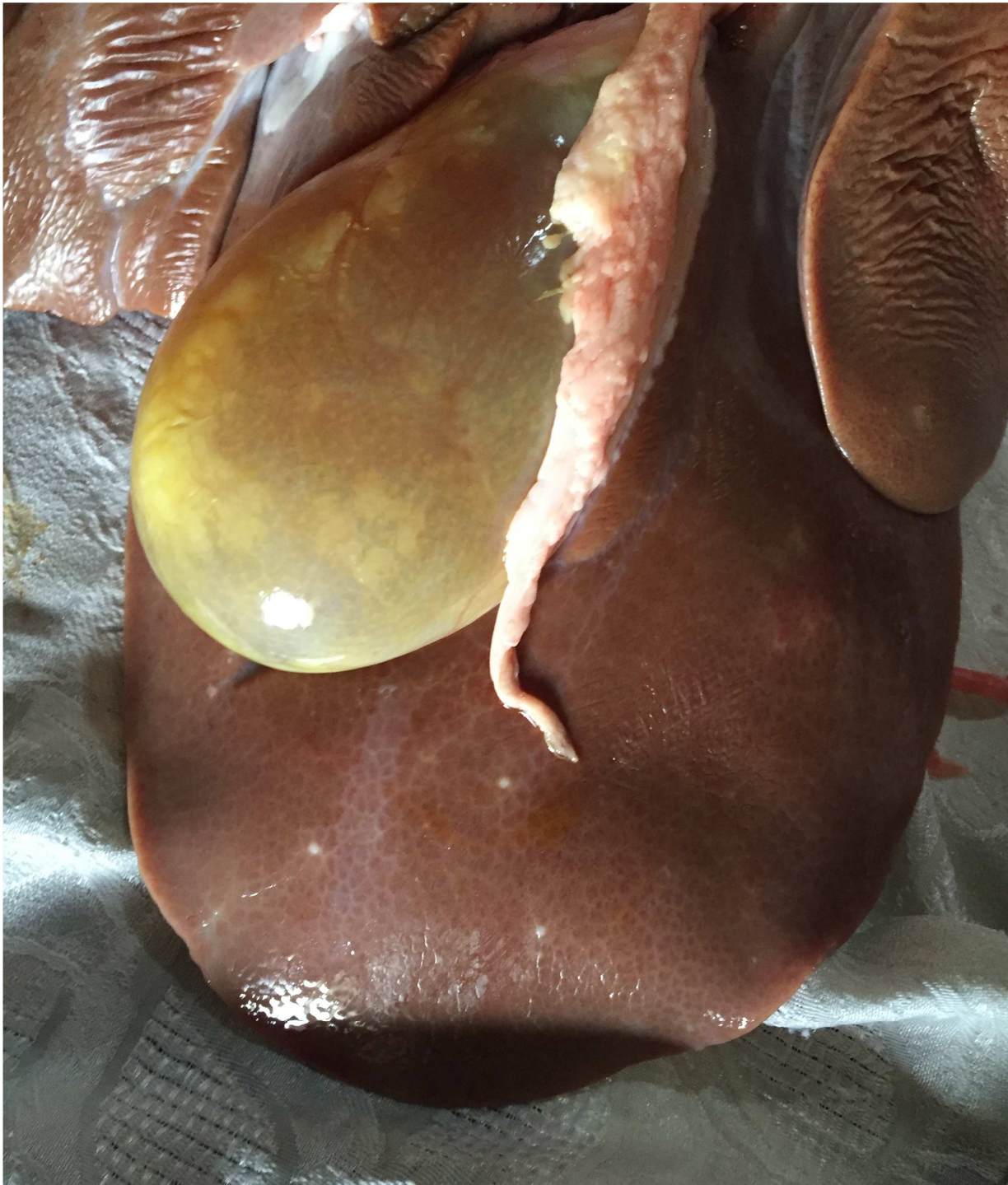
Sospetta epatite parassitaria a focolaio: (liver white spot) causata da *Ascaris suum*. Fegato con focolai grigiastri con zone perilobulari di ispessimento connettivale, rivelabili anche al taglio.



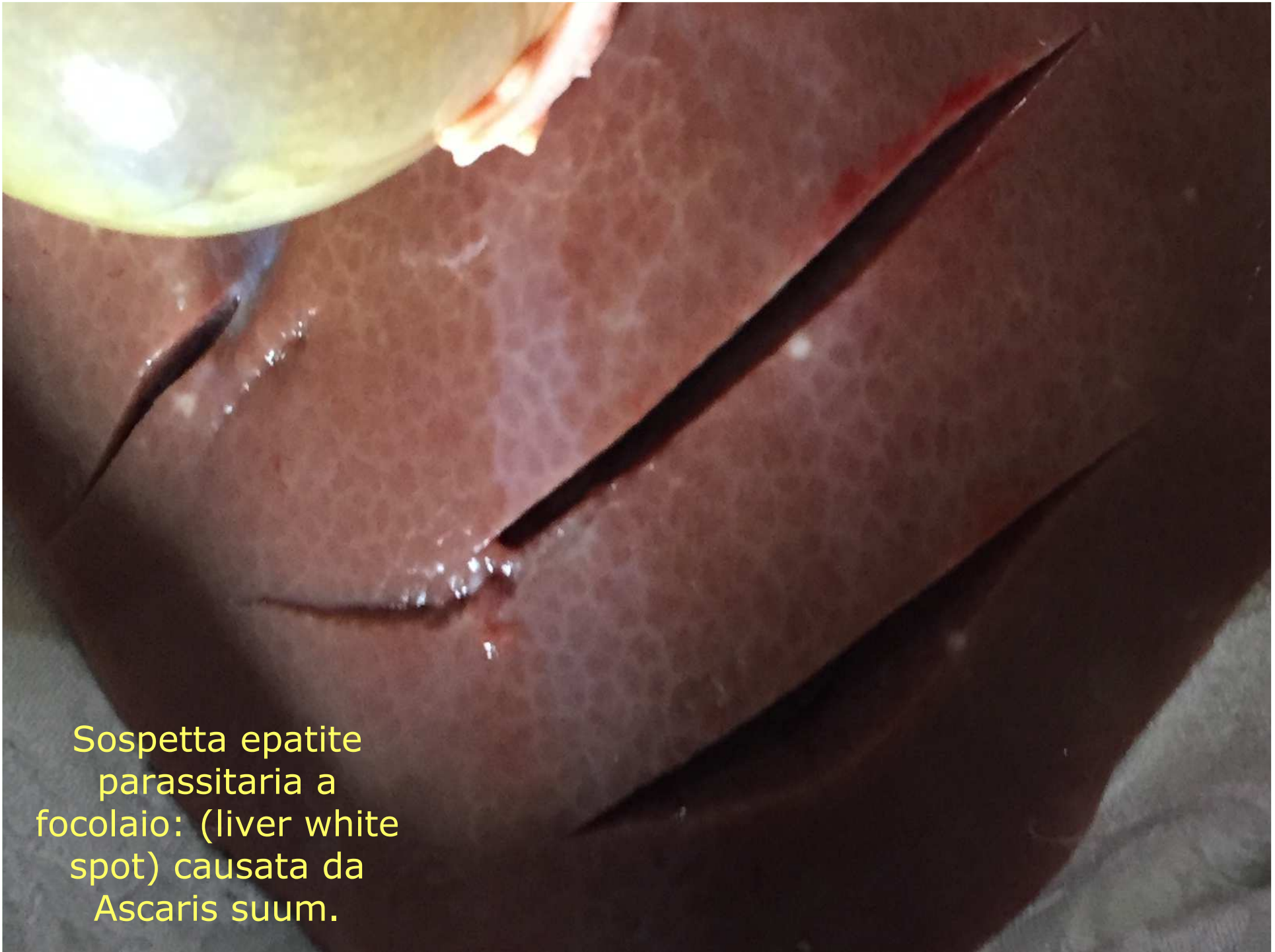Lesione di forma circolare che si estende nel parenchima con margini netti: sospetta parassitosi.



Lesione di forma circolare che si estende nel parenchima con margini netti: sospetta parassitosi.

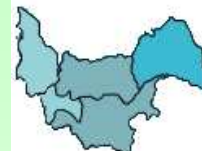

Sospetta epatite
parassitaria a
focolaio: (liver
white spot)
causata da
Ascaris suum.



Sospetta epatite
parassitaria a
focolaio: (liver white
spot) causata da
Ascaris suum.

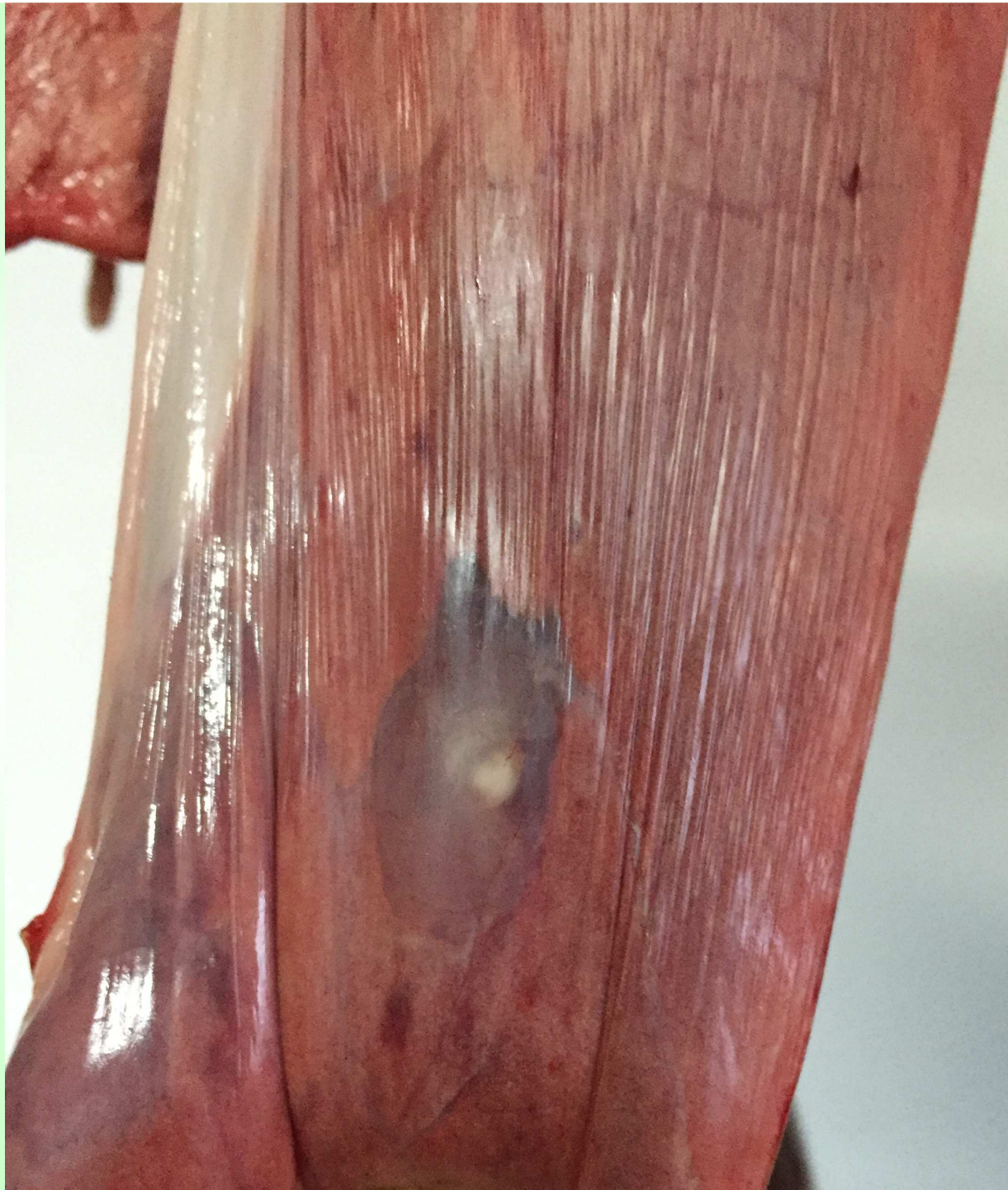
L'Esperienza Coletta:



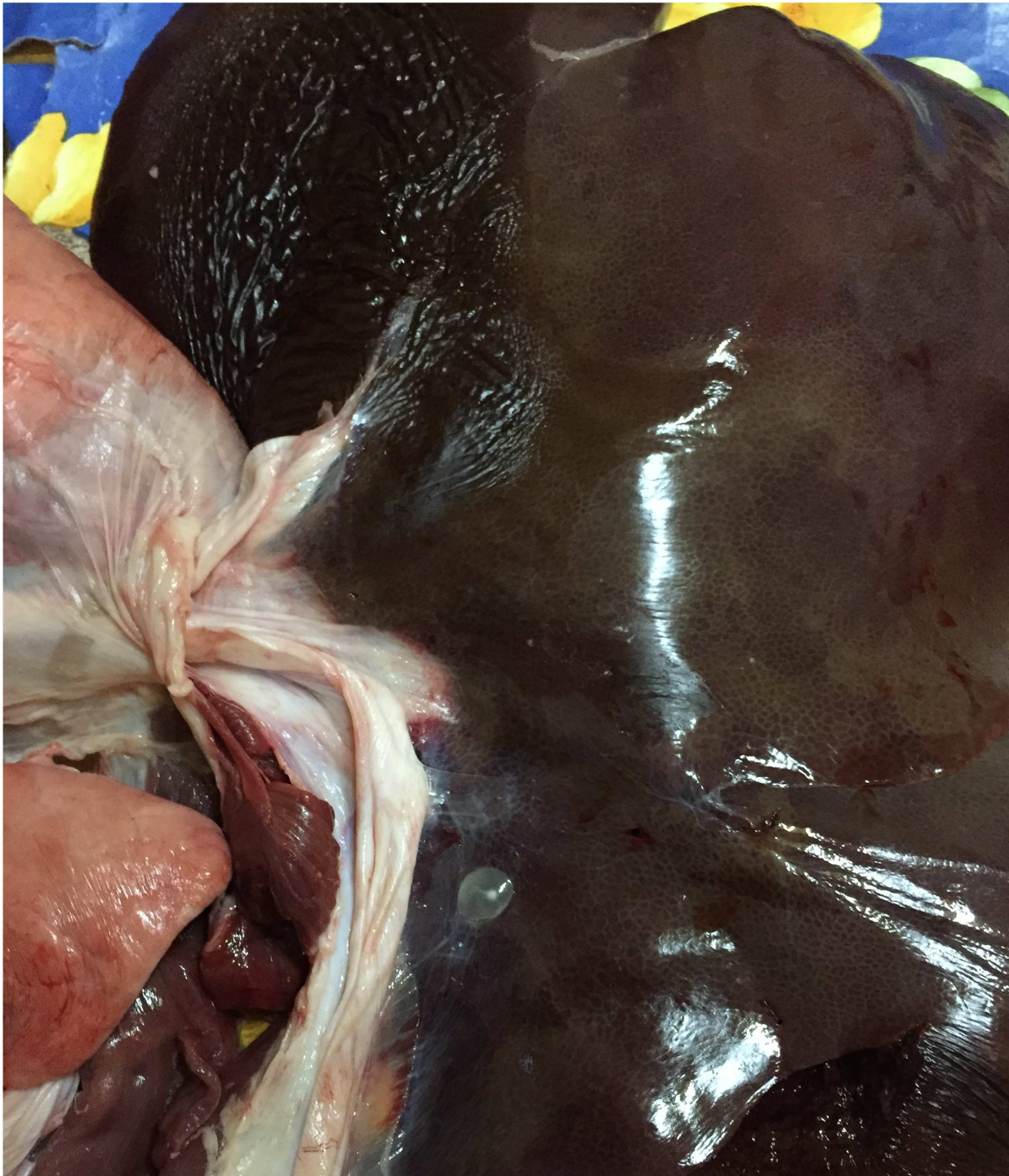Tipologia Segnalazioni:

Sospetti patologie zoonosiche



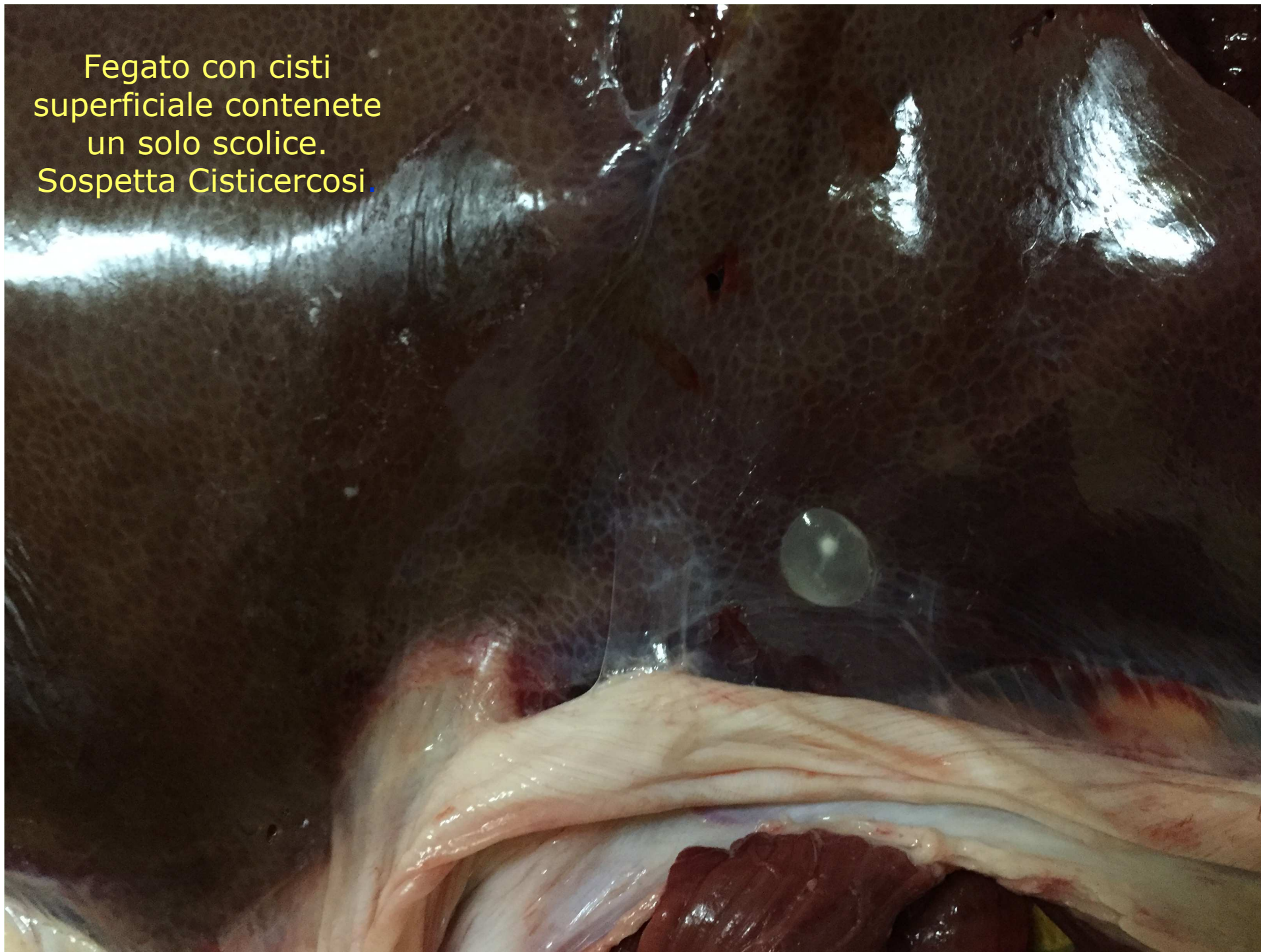


Polmone con sospetta
cisti idatidea da
Echinococcus
granulosus. Sospetta
Echinococcosi.

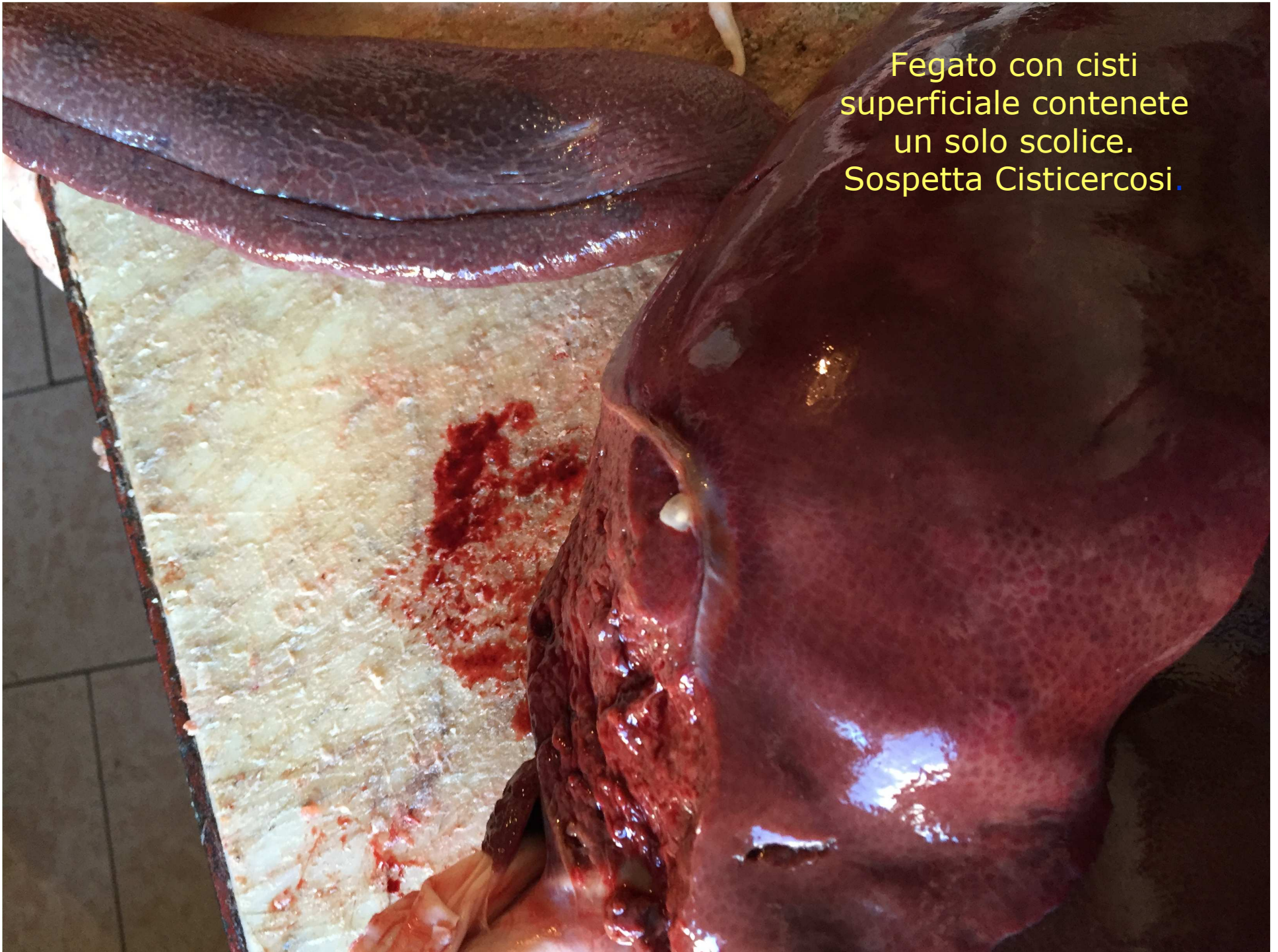

Fegato con cisti
superficiale contenete
un solo scolice.
Sospetta Cisticercosi.

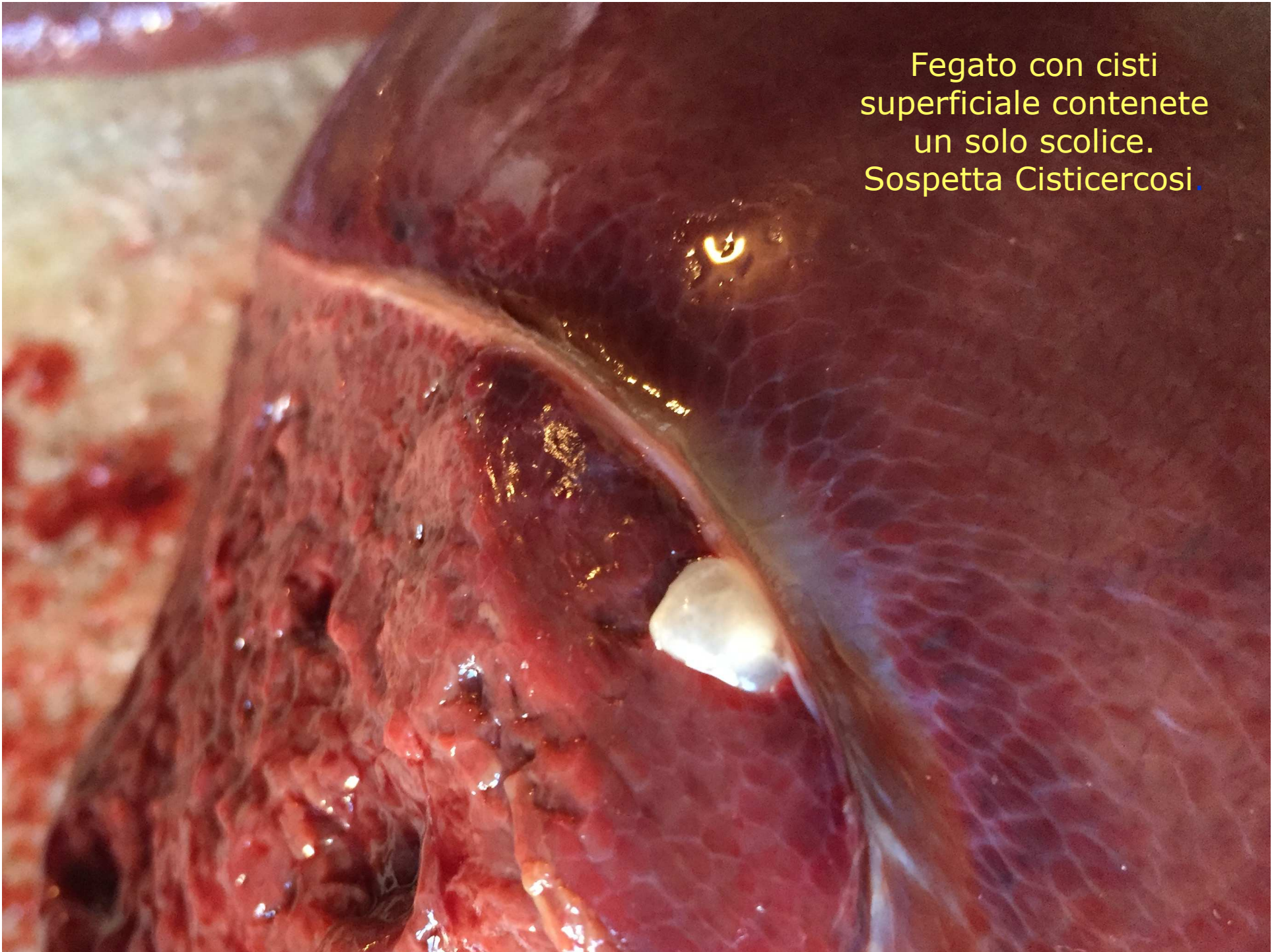
Fegato con cisti
superficiale contenete
un solo scolice.
Sospetta Cisticercosi.

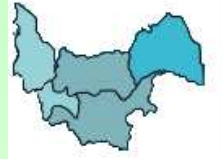

Fegato con cisti
superficiale contenete
un solo scolice.
Sospetta Cisticercosi.

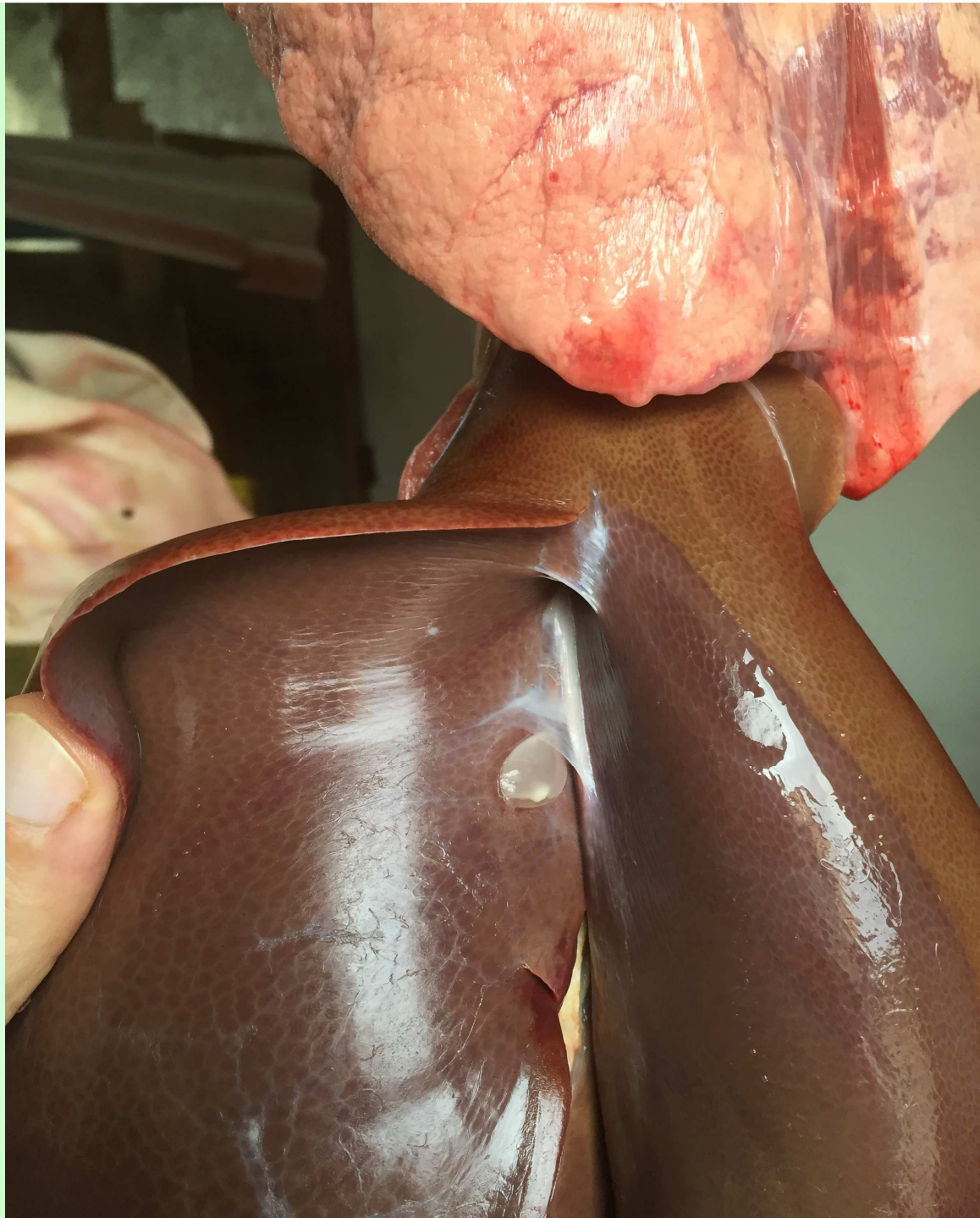

Fegato con cisti
superficiale contenete
un solo scolice.
Sospetta Cisticercosi.



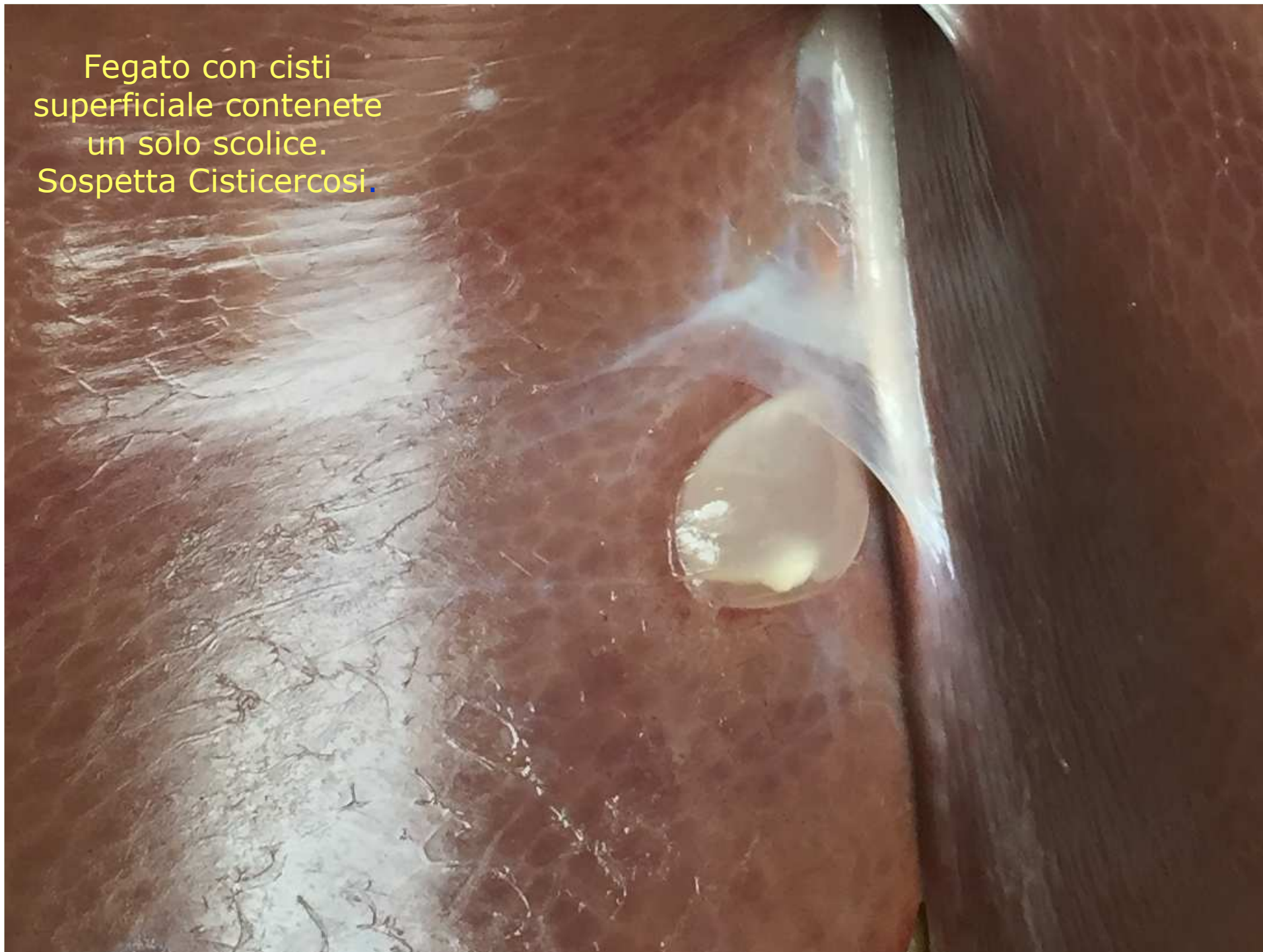

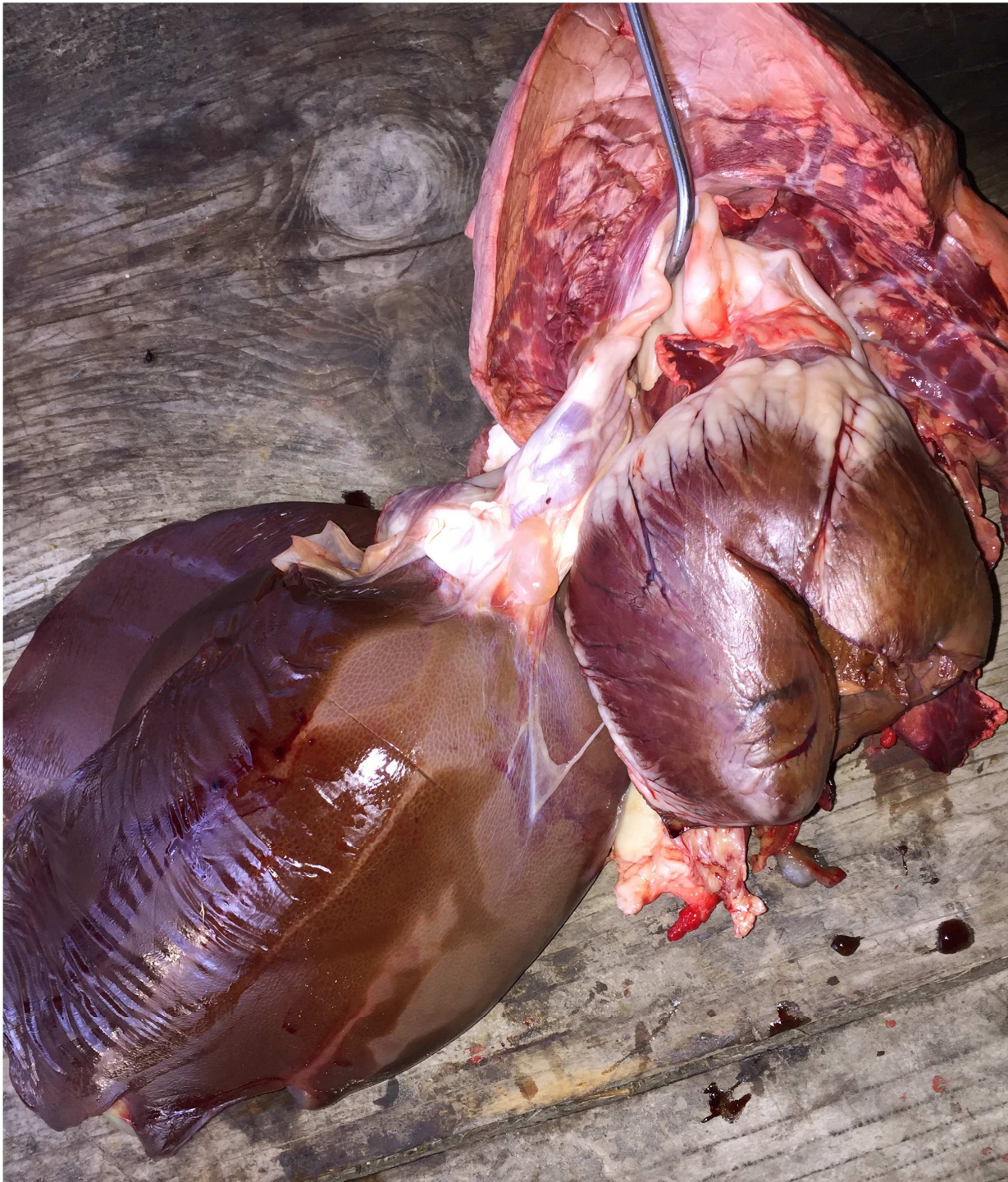Fegato con cisti
superficiale contenete
un solo scolice.
Sospetta Cisticercosi.



Fegato con cisti
superficiale contenete
un solo scolice.
Sospetta Cisticercosi.

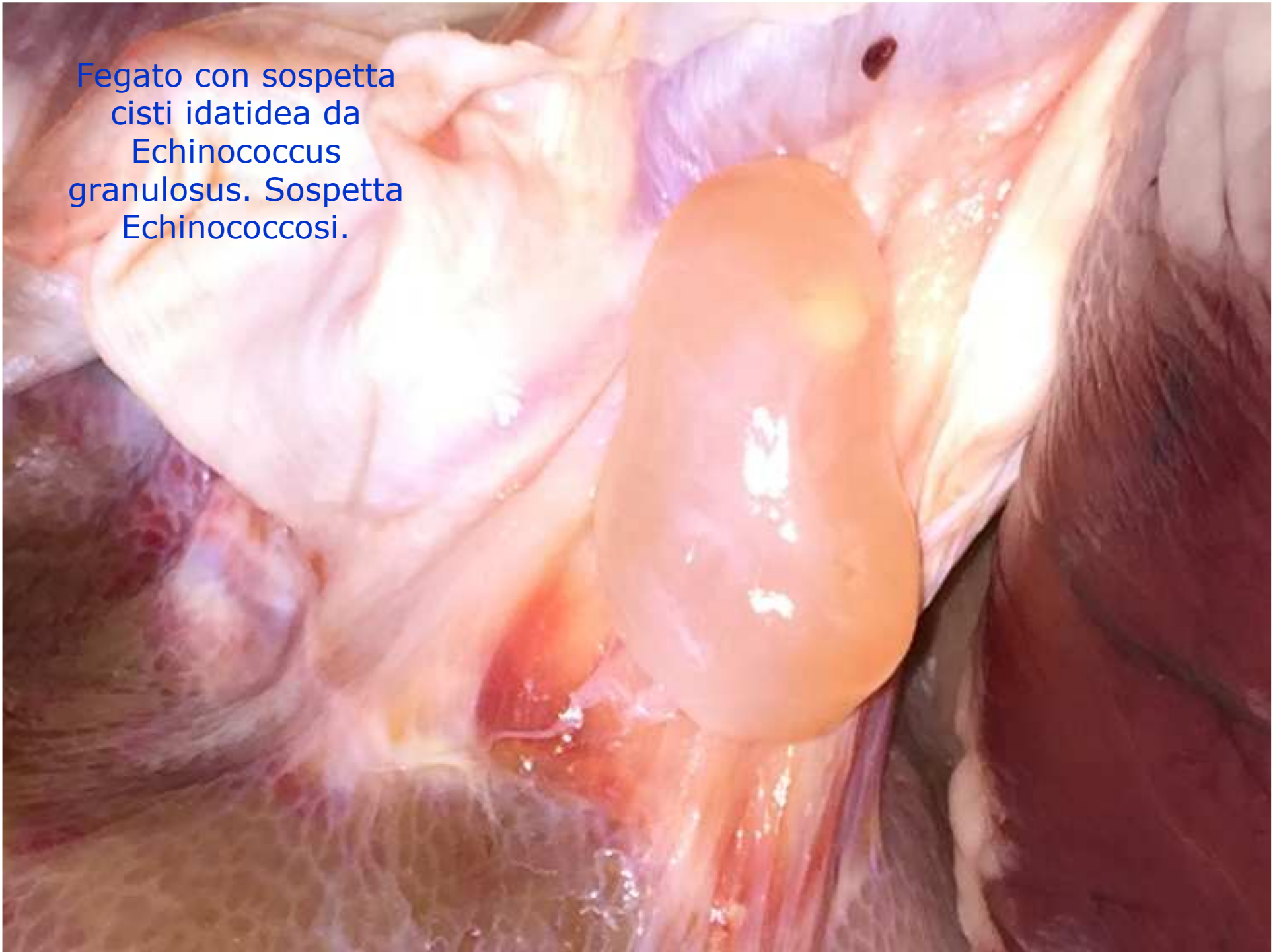Fegato con cisti
superficiale contenete
un solo scolice.
Sospetta Cisticercosi.

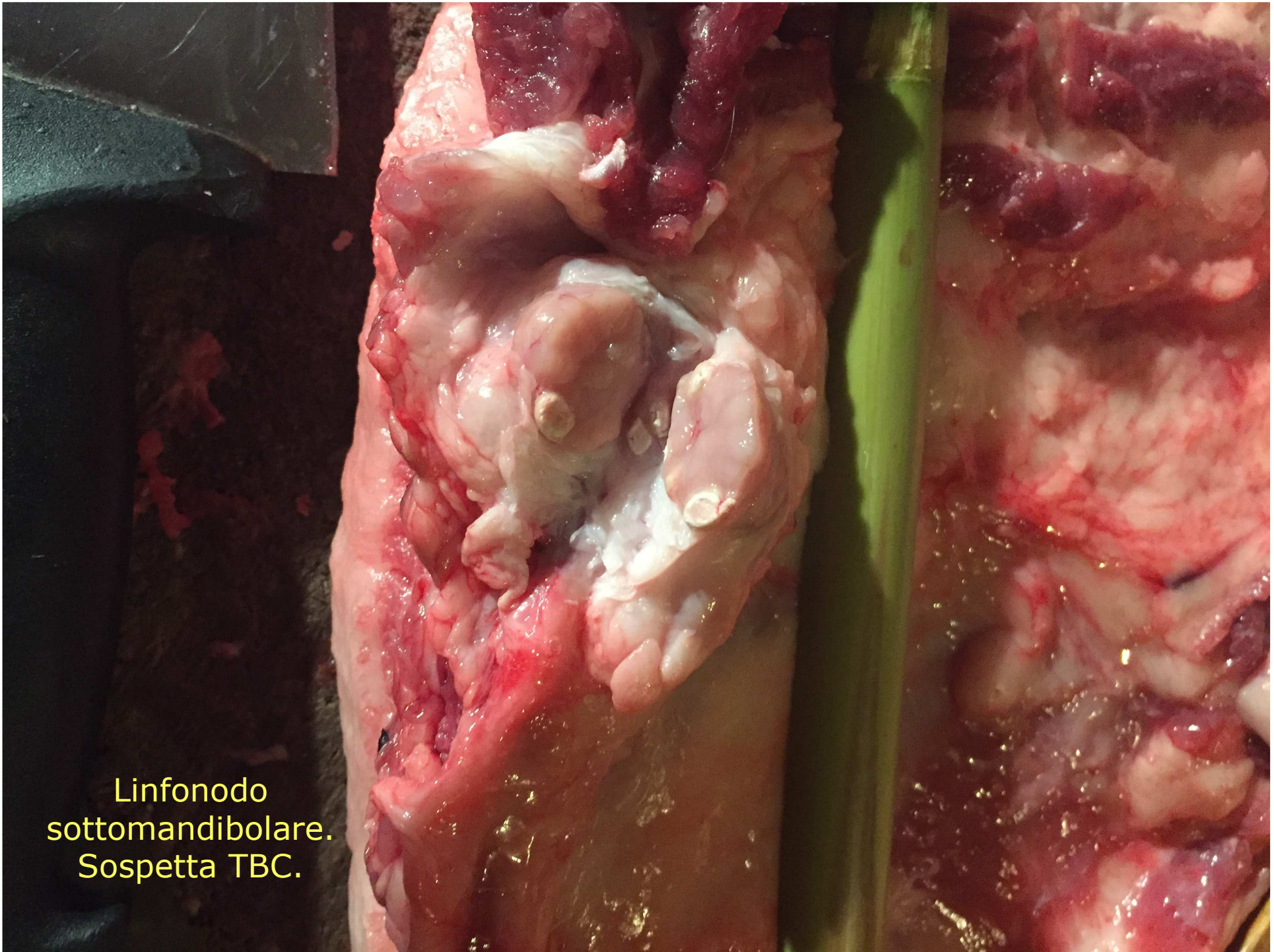




Fegato con sospetta
cisti idatidea da
Echinococcus
granulosus. Sospetta
Echinococcosi.

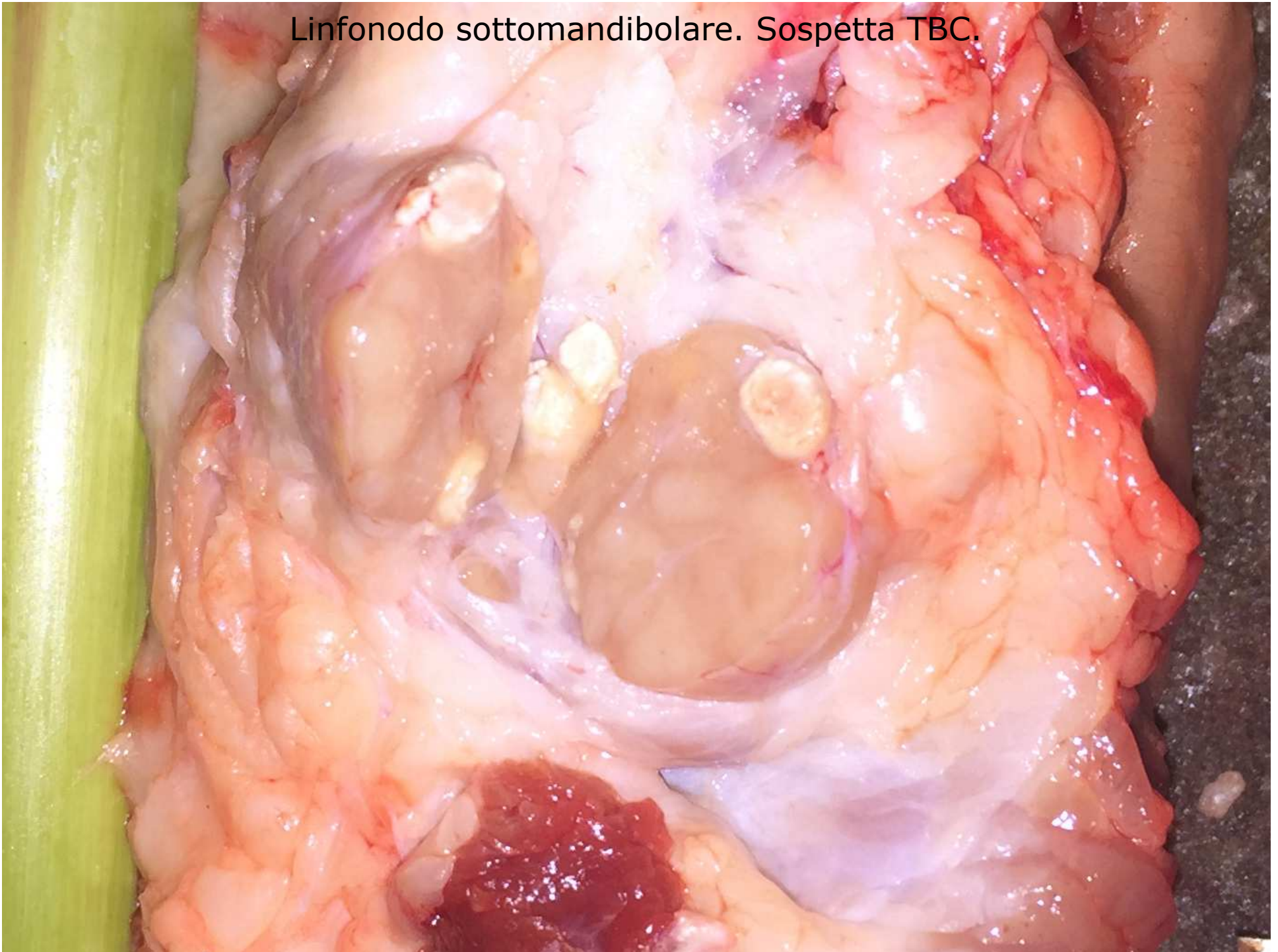
Fegato con sospetta
cisti idatidea da
Echinococcus
granulosus. Sospetta
Echinococcosi.

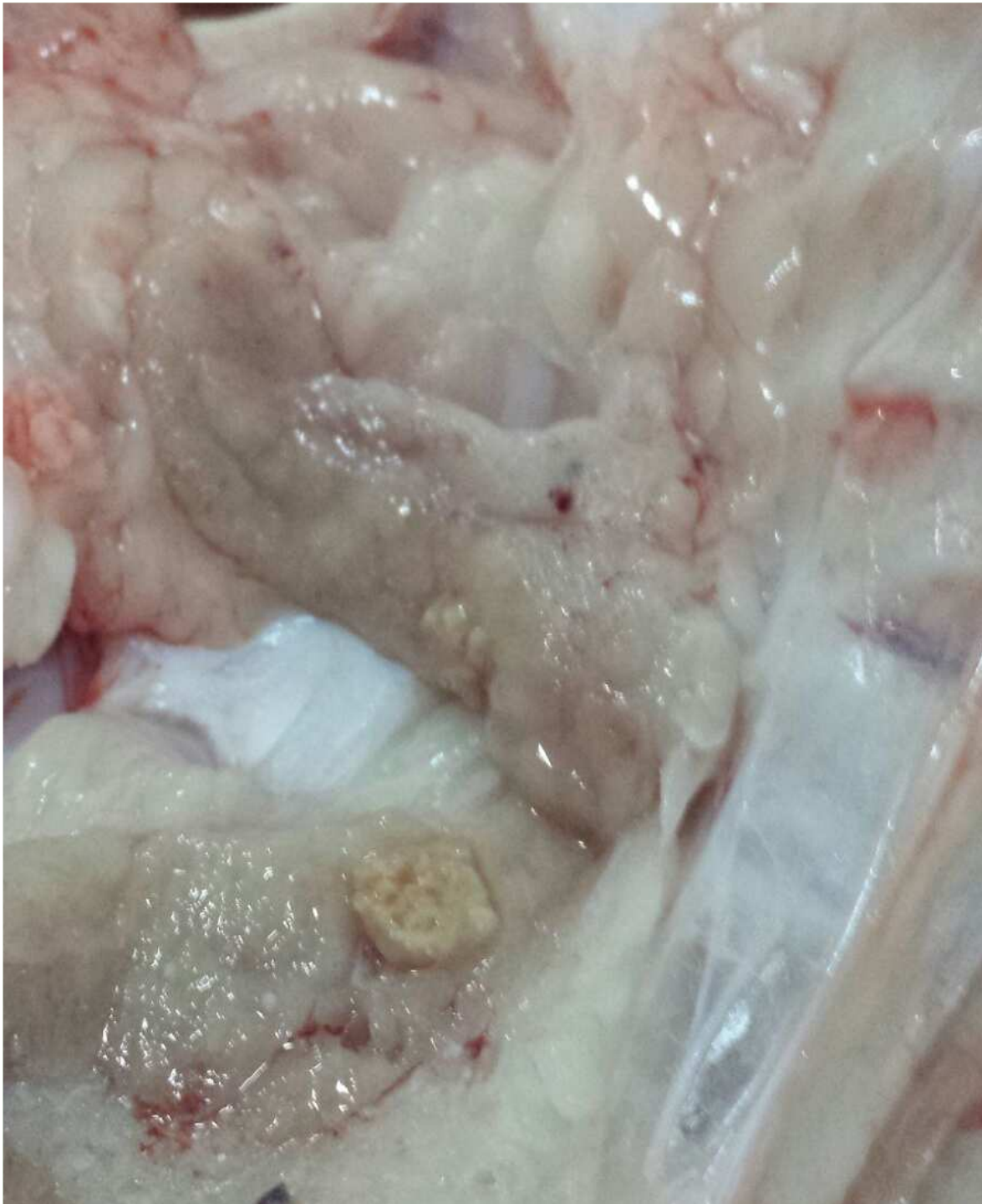



Linfonodo
sottomandibolare.
Sospetta TBC.

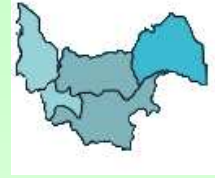Linfonodo sottomandibolare. Sospetta TBC.





Linfonodo Bronchiale.
Sospetta TBC.

L'Esperienza Coletta:



Tipologia Segnalazioni:

Caso Particolare

PONTE



Macellazione di due suini:

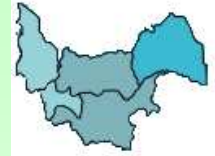I due suini sono cresciuti insieme.

I proprietari segnalano che in vita nessuno dei due ha avuto mai dei problemi.

Non esiste una significatività nella differenza di peso e di ingrassamento delle due carcasse.

In un suino i proprietari segnalano di aver trovato all'apertura ventrale per l'estrazione dei visceri due Stomaci!!!

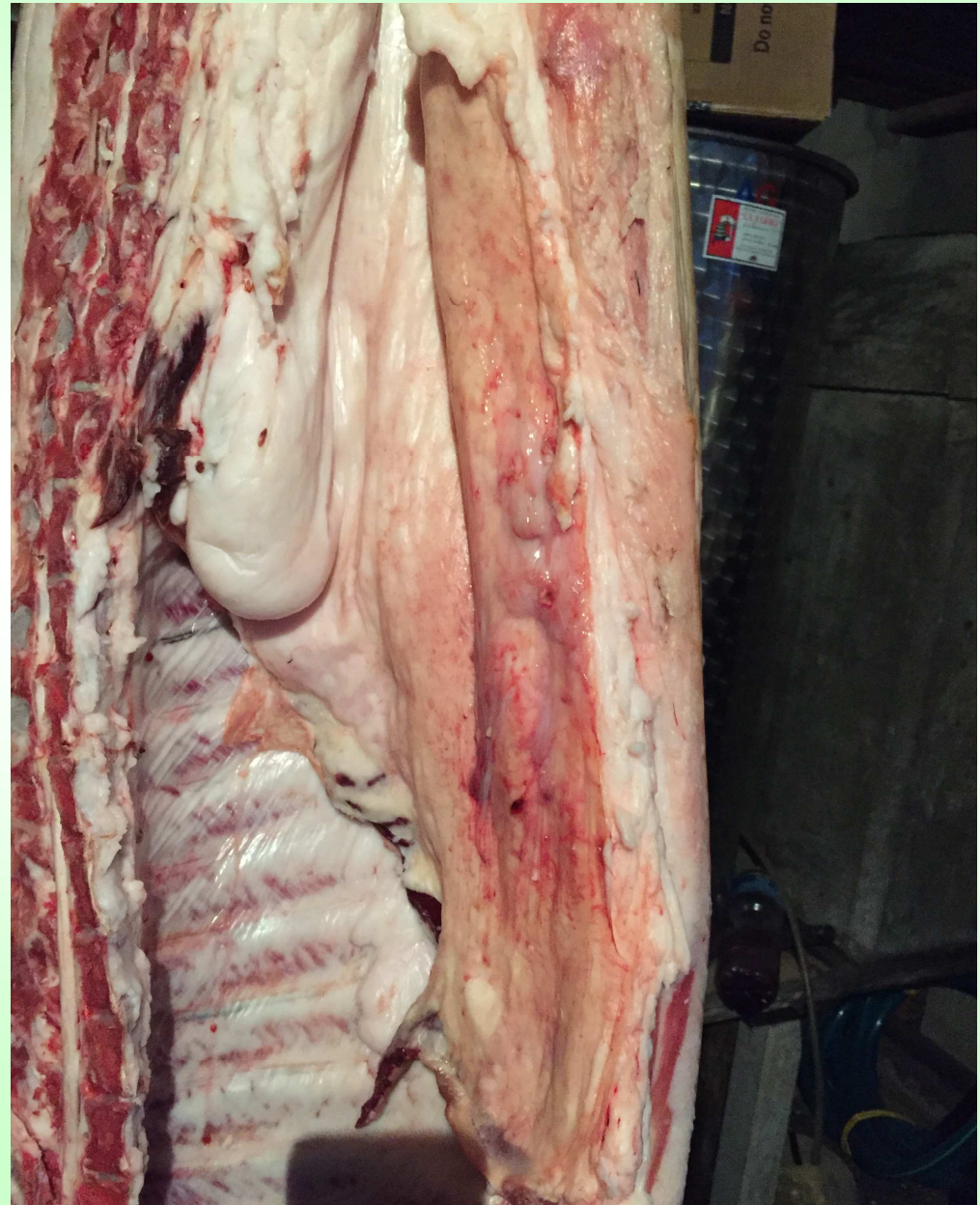L'Esperienza Coletta:

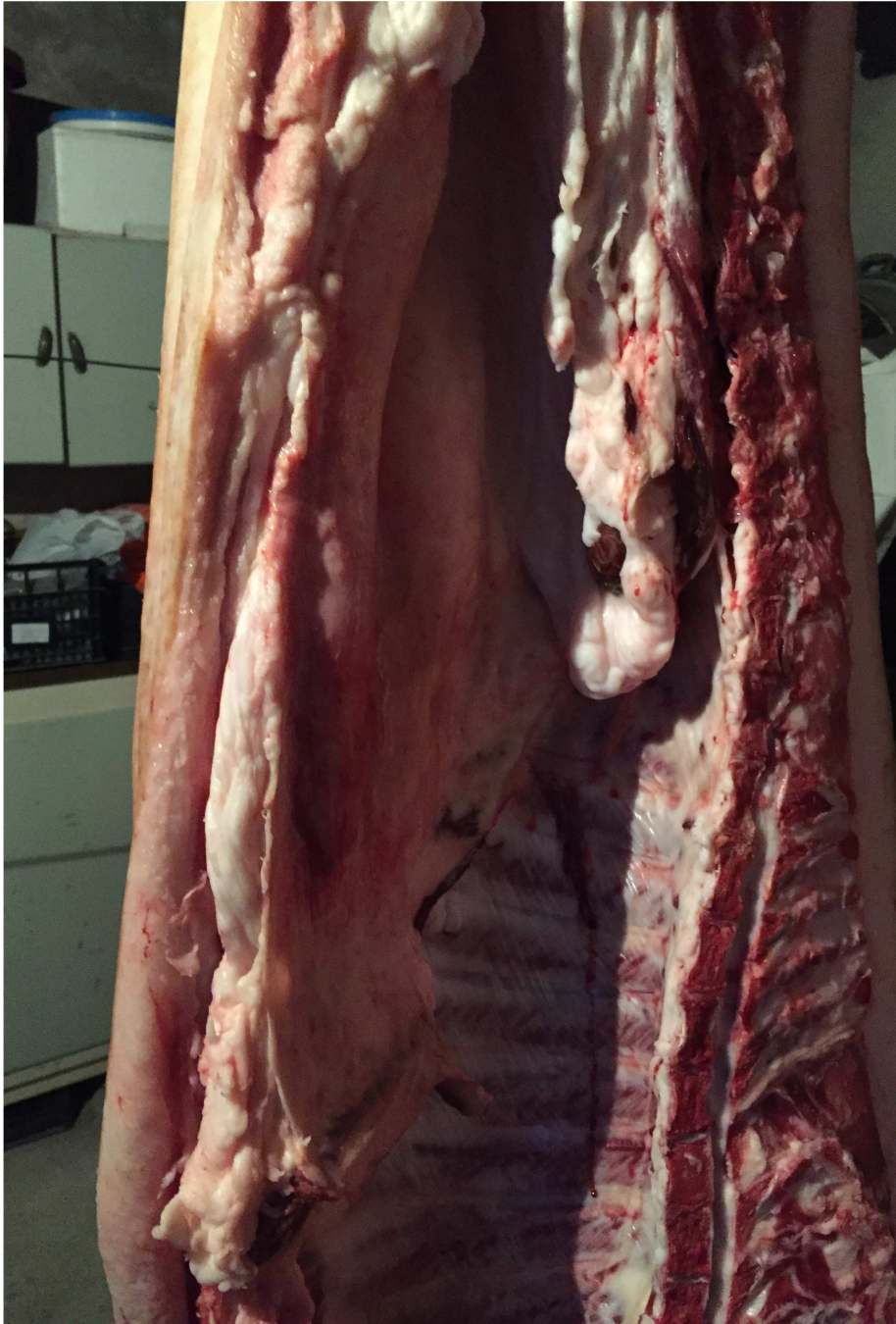

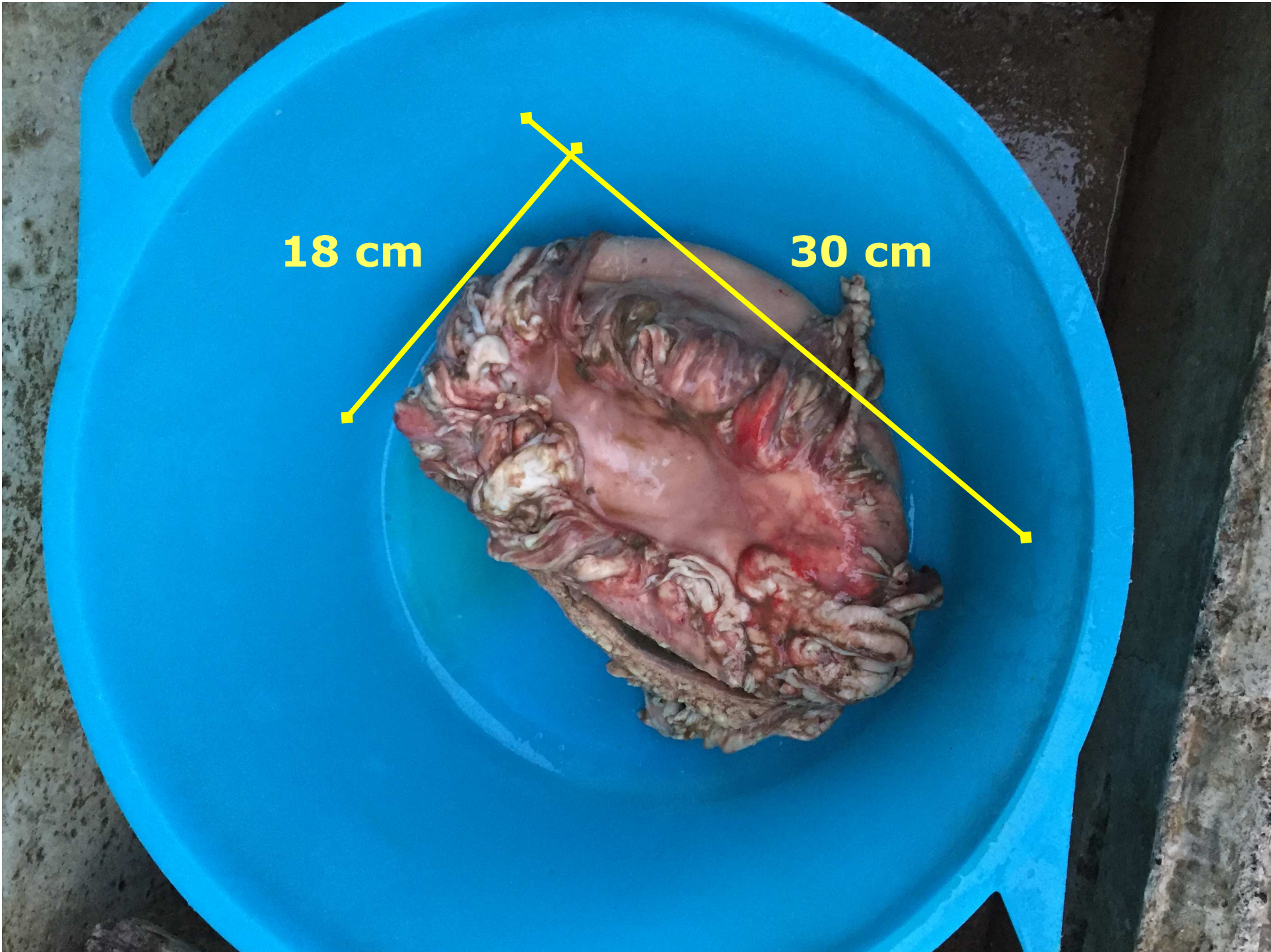
**Tutta la carcassa e
la lavorazione
viene bloccata!!!**

**Si da segnalazione
al responsabile di
distretto!!!**

**Si concorda un
secondo sopralluogo
congiunto!!!**



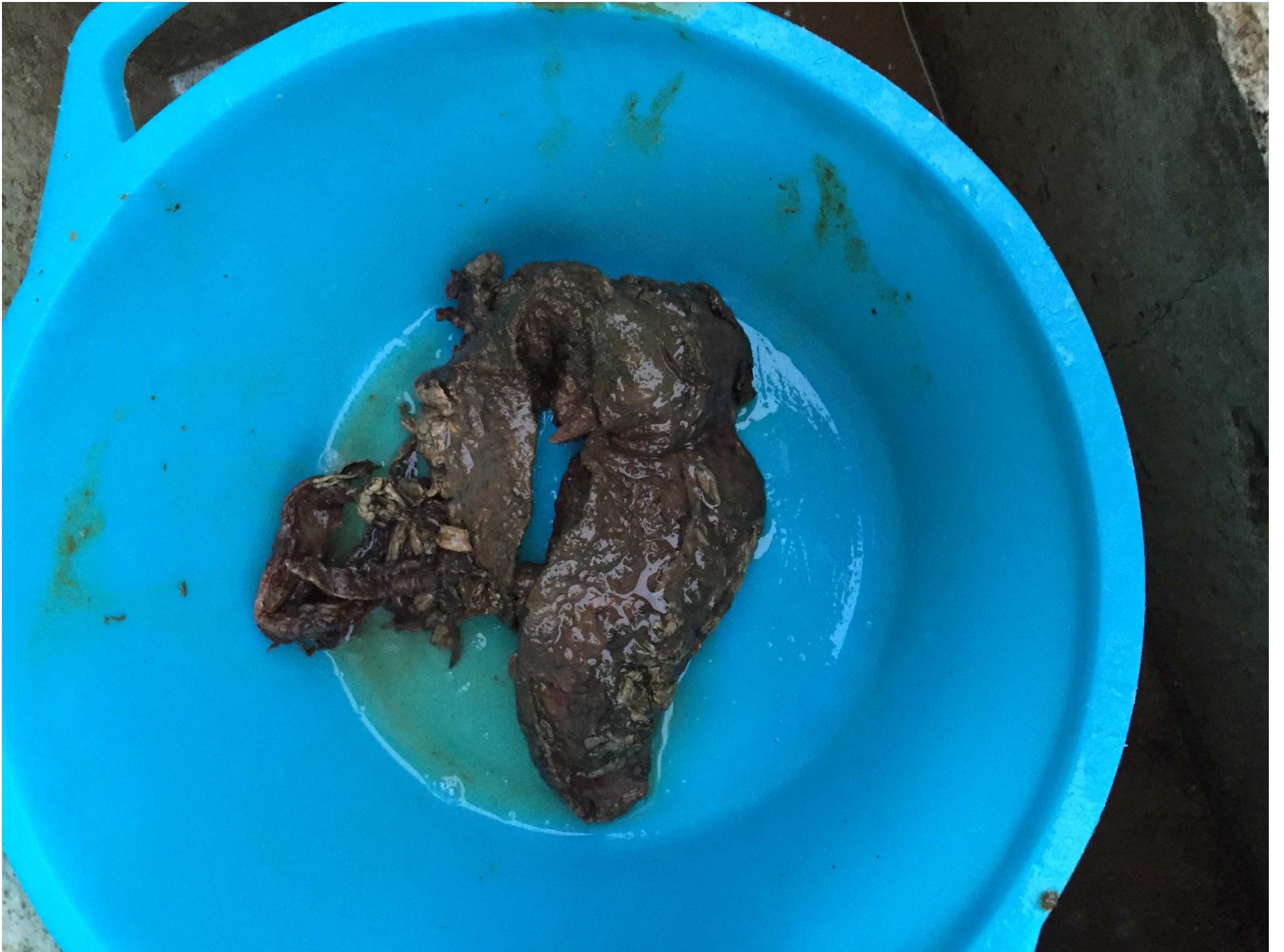


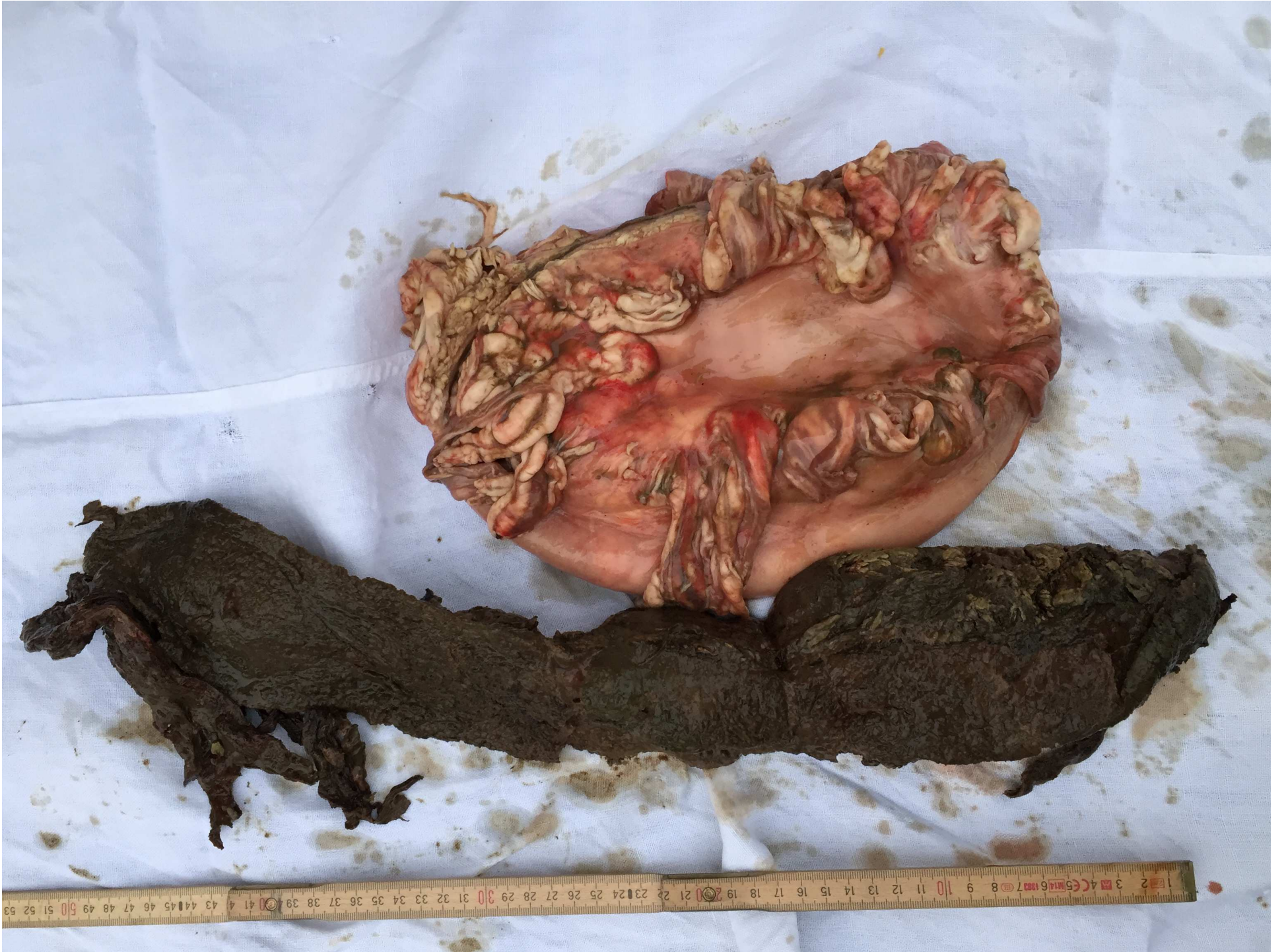
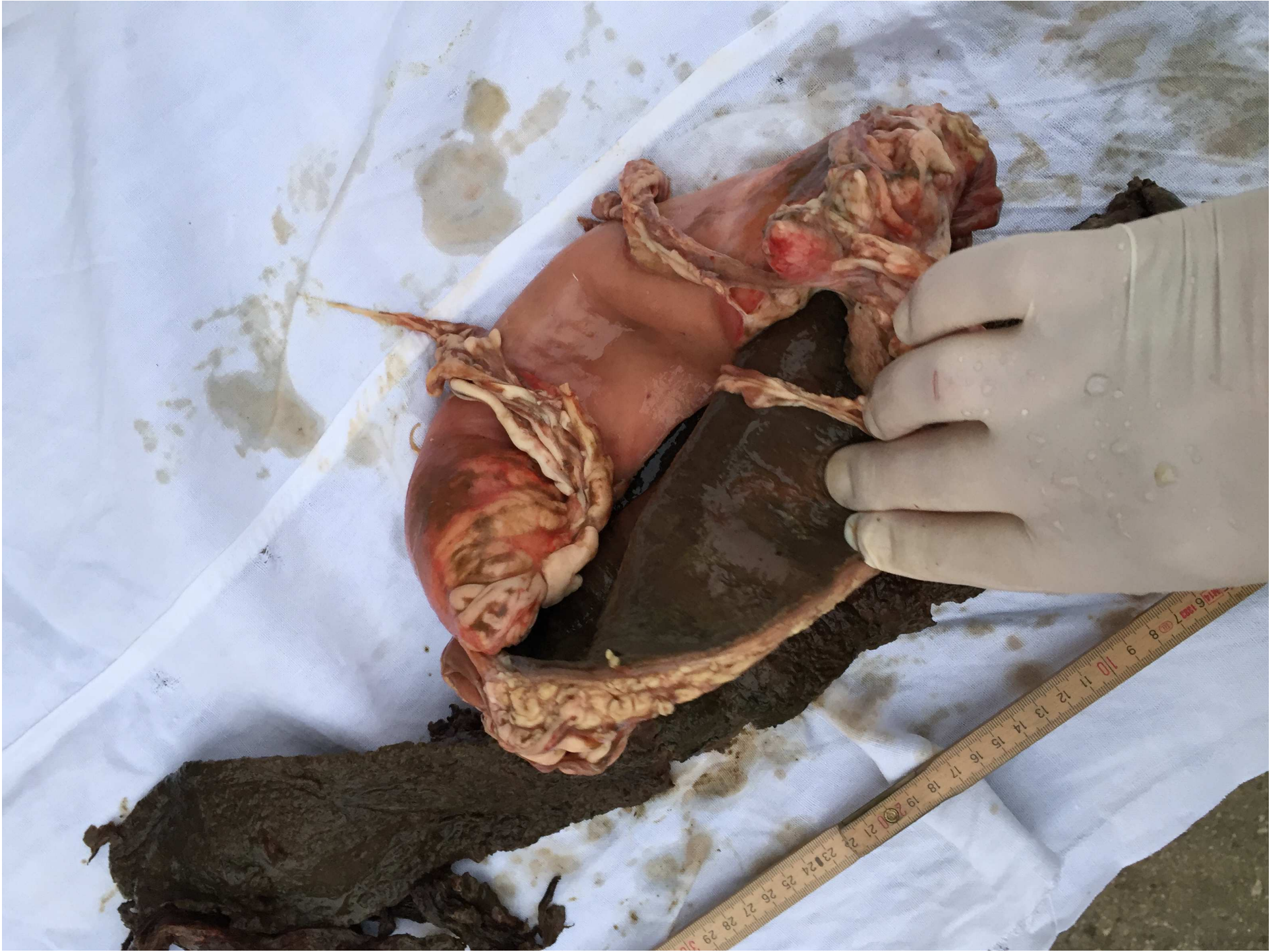18 cm

30 cm









**Questa esperienza può essere
presa ad esempio per un futuro
Migliore della Veterinaria???**



Per un futuro migliore...



... una mentalità n'uov !